

전방 및 후방 충돌 증후군 (Anterior & posterior impingement syndrome)

연세대학교 의과대학 정형외과학교실

이진우

족근관절의 손상은 흔하며 대부분은 적절한 비수술적 치료로 좋은 기능적 회복을 보인다. 그러나 만약 3달이상의 적절한 치료에도 불구하고 통증이 지속될 때는 족근관절 불안정성을 비롯하여 골연골 병변, 유리체, 연부조직 충돌 증후군 등의 관절내 병변에 대한 검사가 이루어져야 한다. 연부조직 충돌 증후군은 최근 만성 족근관절 통증의 중요 원인으로 대두되고 있다. 반복적 족근관절 염좌에 의해 연부조직의 비후가 발생하며 이러한 조직은 관절내 걸리는 현상을 일으키기도 한다. 비후된 조직은 활액막염을 일으키거나 악화시키며, 때론 연부조직 충돌증후군을 일으킨다.

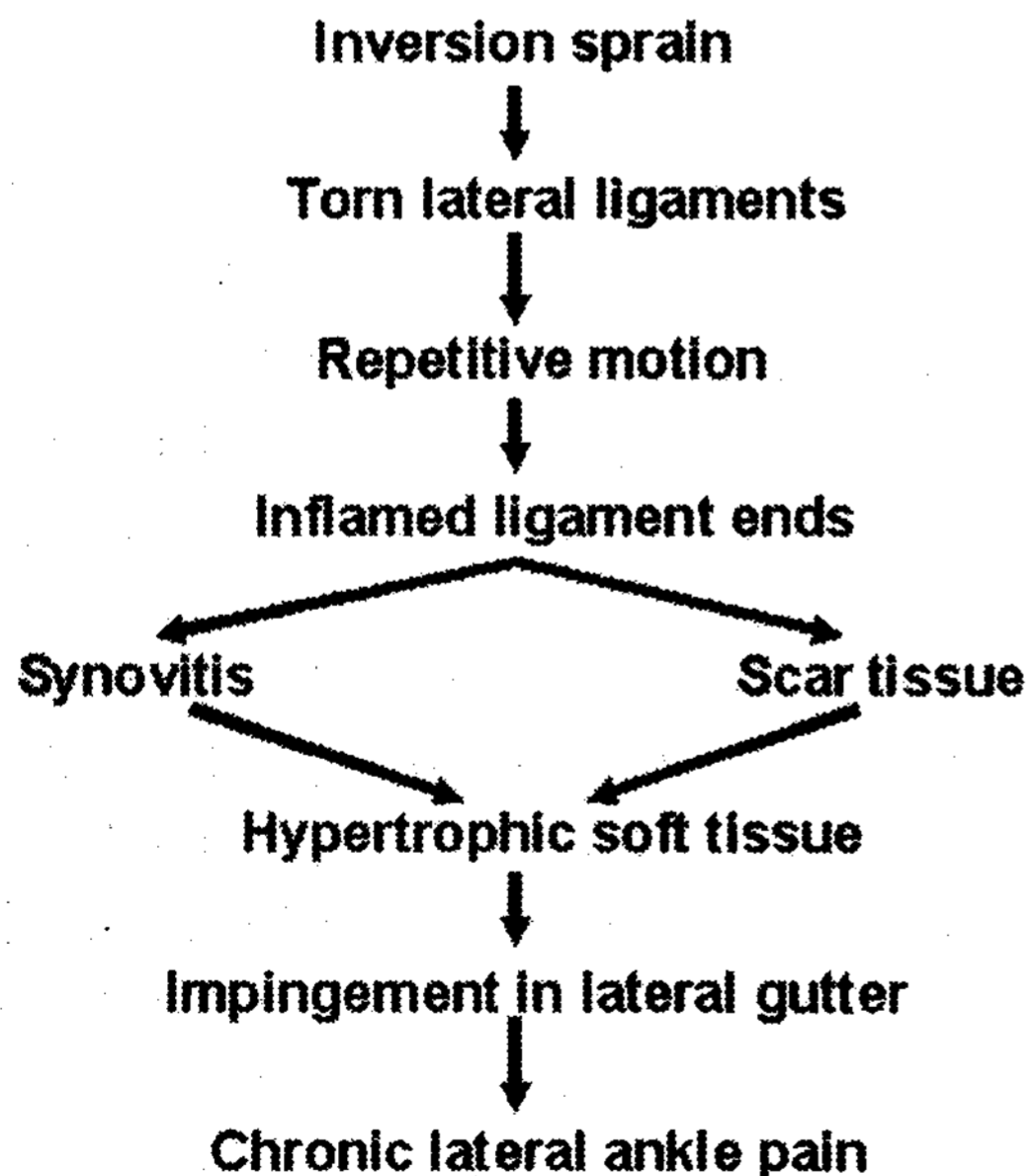
1. 전방 충돌 증후군

연부 조직 충돌 증후군은 전외방에 가장 흔하게 발생하며, 가장 흔한 기전은 족저 굴곡된 상태에서 족근관절의 내반에 의하여 발생한다. 환자들은 흔히 움직일때 족근관절의 전방 혹은 전외방의 동통을 호소하게 된다. 반복적인 부종이나 계단을 오르거나 내려갈때 심해지기도 하며, 운동제한을 호소할 수도 있다. 임상적으로 외측 인대 부분이나 경비인대 결합 부분의 압통을 호소할 수도 있다. 신체 검사상 이환된 부위의 족근관절을 체중부하상태에서 족배굴곡을 시키면 동통이 증가하거나 압통이 증가하면 연부 조직 충돌 증후군을 의심할 수 있다.

대부분의 경우 일반 방사선 검사상 정상이나 때론 골간(interosseous), 외과의 말단부 혹은 거골의 외측 등에서 석회화 소견을 관찰되기도 한다. 동위원소검사(Bone scan)나 컴퓨터 단층 촬영에서는 정상소견을 보인다. 족근관절 충돌 증후군의 진단에 있어서 최근 관절 조영 자기공명영상이 많이 이용되고 있다. 자기공명 영상의 정확도와 역할은 아직까지 명확히 확립되지는 않았다. Meislin 등은 MRI의 민감도, 특이도, 정확도가 낮아 가치에 비하여 비용의 높다는 논지에서 수술전 연부 조직 충돌 증후군의 진단에 MRI를 사용하지 않았다. Guhl은 또한 MRI를 충돌증후군의 통상적 검사방법으로 추천하지 않았다. Stephen 등은 전외방 충돌의 진단에 MRI가 이학적 검사보다 의미있게 낮은 민감도를 나타냈다고 보고하였다. 반면에 Ferkel 등은 MRI가 연부조직 충돌의 진단에 유용한 진단방법이라고 제안하였다". 최근 Robinson 등은 전외방 충돌증후군의 평가 방법으로 직접적 자기공명 관절 조영술을 소개하였으며, 96%의 민감도, 100%의 특이도와 97%의 높은 정확도를 보였다고 한다. Steinbach 등은 자기공명 관절 조영술이 족근관절 관절낭의 함요부를 평가하는 가장 정확한 방법이기 때문에 족근관절의 전외방, 전내방, 후방 충돌증후군의 평가에 유용하다고 하였다. 이 등은 류마티스 환자의 synovitis 검사에 fat suppressed contrast

enhanced 3D-FSPGR의 유용성을 보여주었던 다른 연구에서와 같이 fat suppressed CE 3D-FSPGR MRI를 외상과 연관된 활액막염과 연부조직 충돌증후군의 평가에 사용하였으며, 91.9%의 민감도, 84.4%의 특이도 그리고 87.5%의 정확도를 보고 하였다. 이 결과는 자기공명 관절조영술의 결과에 견줄만하며, 이 방법이 MR 관절 조영술과 달리 비침습적이기 때문에 fat suppressed CE 3D-FSPGR이 좋은 진단방법 중 하나라고 할 수 있다. 따라서 MRI는 최소한 3개월 이상의 비수술적 치료에 반응하지 않는 만성 족근관절 통증에 대한 검사로 유용할 수 있다. 이러한 경우 추가적 특수검사가 활액막염이나 연부조직 충돌 증후군의 진단에 도움이 될 수 있으며, 이를 통해 치료의 지연을 막을 수 있다.

적어도 6개월이상 적절한 보존적 치료 즉 고정, 소염제의 투여, 물리 치료, 관절 운동 이나 근육 강화 운동을 시행하였음에도 불구하고 증상의 호전이 없는 경우에는 수술적 치료를 고려할 수 있다. 많은 문헌에서 관절경적 변연 절제술과 활액막 절제술이 연부조직 충돌증후군 환자에서 증상의 호전과 기능 회복에 매우 효과적이라고 보고하고 있다. 또한 가장 많은 부분을 차지하는 전외방 충돌증후군 뿐만 아니라 전내방, 전방, 그리고 후방 충돌증후군에 대한 여러 보고가 있다. 관절경의 시술은 비침습적 신연술을 이용하여 많이 시행되며, 전내방 및 전외방 입구를 통하여 시행할 수 있다. 관절경적 소견으로는 염증성 활액막의 비후나 외측 gutter나 경비인대 결합 부위에서 관절 사이에 존재하는 비후된 섬유성 조직들이 관찰된다. 이러한 비후된 조직 및 염증성 조직들을 전동 셰이퍼를 이용하여 제거하게 된다. Ferkel 등은 31명의 환자에서 2년 이상 추시 관찰하여 약 81%에서 좋은 결과를 얻었다고 하며, Liu 등은 87%에서 좋은 결과를 얻었다고 보고하였다.



2. 후방 충돌 증후군

후방에서도 연부 조직 충돌 증후군이 단독 혹은 다른 부위의 충돌 증후군과 병발할 수 있다. 이러한 후방의 충돌 증후군은 족근관절을 철저히 검사하지 않을 경우 놓칠 수 있다. 후방횡경비인대(posterior

transverse tibiofibular ligament)와 경골측 부위(tibial slip)가 섬유화, 활액막의 부종 및 관절막염(capsulitis)와 함께 동반되어 연부 조직의 충동을 유발할 수 있다. 이러한 충동 부위는 관절경하 변연절제술을 통하여 임상적으로 좋은 결과를 얻을 수 있다.

3. 경비인대 결합부의 손상 및 연부조직 충동 증후군

경비인대 결합부에서도 연부조직의 충동은 발생할 수 있다. 이는 염좌나 골절 후에 발생할 수 있으며, 손상의 기전은 외회전에 의하여 전하방 경비인대(anteroinferior tibiofibular ligament), 후하방 경비인대(posteroinferior tibiofibular ligament), 골간 인대(interosseous ligament), 그리고 골간막(interosseous membrane)에 손상을 초래한다. Bassett 등은 전방 경비인대의 비후된 조직이 전방의 충동 증상을 유발한다고 보고하며, 이 비후된 인대의 일부 제거를 통하여 증상의 호전을 얻을 수 있었다고 하였다.

임상적으로는 경비인대 결합부 및 골간부로 압통이 관찰되며, 압박 검사(squeeze test)와 외회전 검사(external rotation test)에 의하여 통증이 유발 될 수 있다. 보존적 치료가 효과를 거둘 수 없을 경우에는 관절경의 시술이 필요하다. 관절경을 통하여 비후된 염증성의 섬유 조직을 경비 인대 결합 부위의 전방 혹은 후방으로 관찰할 수 있다. Ogilvie-Harris 등은 이러한 손상된 골간인대 및 비후된 조직의 제거를 통하여 좋은 결과를 얻을 수 있었다고 하며, 전하방 경비인대가 거골의 연골 표면을 자극하여 연골이 손상 받은 흔적이 관찰될 경우 전부 제거하여도 결과에는 무관하다고 하였다. 또한 경비인대 결합부의 손상이 있더라도 관절경적 변연절제술을 통하여 통증, 부종, 경직, 안정성, 파행 및 운동도에서도 좋은 결과를 얻을 수 있다고 하였다. 따라서 불안정성이 잔존하더라도 임상적인 결과에 영향을 미칠 정도의 문제는 야기하지 않는다고 하였다. 이 등도 만성 경비인대 결합의 손상에서 경비인대의 경도의 불안정성은 문제를 야기하지 않으며 관절경하 변연 절제술 만으로도 좋은 결과를 얻을 수 있었다고 보고하였다.

4. 전방 골 충동 증후군(Anterior bony impingement, Spurs)

전방의 경골극(anterior bony spurs)이 전방 충동의 가장 흔한 원인이다. 보통 운동 선수에게서 흔히 발생하는데 특히 족근관절의 족배골극을 요하는 운동 즉 육상 선수, 댄서(dancers)와 축구 선수에게서 흔하다. 축구선수의 45%, 댄서의 59%에서 경골 극이 관찰된다고 한다. 전방 골극 발생의 원인은 밝혀져 있지 않지만 한 번의 외상 대신 반복적인 외상에 의하여 발생하는 것으로 생각되어 진다. 또한 족근관절의 조기 퇴행성 변화라고도 생각되어진다. 일반적으로 전방 골극은 증상을 유발하지 않지만, 동통을 동반할 경우 수술적 치료를 고려하여야 한다. 경골 및 거골의 전방 골극은 관절경하 혹은 관절절개를 통하여 제거할 수 있다.

참고문헌

1. Bassett FH, Gates HS, Billys JB, et al. Talar impingement by the anteroinferior tibifibular ligament. J Bone Joint Surg Am 1990;72:55-59.
2. Carol Frey: Foot and ankle arthroscopy and endoscopy: Myerson MS, ed. Foot and ankle disorders. W.B.

Saunders: Philadelphia:1486-1491, 2000.

3. Ferkel RD, Karzel RP, Del Pizzo W, et al. Arthroscopic treatment of anterolateral impingement of the ankle. *Am J Sports Med* 1991;19:440-446.
4. Hamilton WG, Geppert MJ, Thompson FM. Pain in the posterior aspect of the ankle in dancers: differential diagnosis and operative treatment. *J Bone Joint Surg Am* 1996;78:1491-1500.
5. Jin Woo Lee, Jin-suck Suh, Yong-min Huh, Eun-su Moon, Sung Jae Kim. Soft Tissue Impingement Syndrome of the Ankle: Diagnostic Efficacy of MRI & Clinical Results after Arthroscopic Treatment. *Foot & Ankle Int.* 25:896-906:2004.
6. Kim S-H, Ha K-I Arthroscopic treatment for impingement of the anterolateral soft tissues of the ankle. *J Bone Joint Surg Br* 2000;82-B:1019-1021.
7. Lui HL, Raskin A, Osti L, et al. Arthroscopic treatment of anterolateral ankle impingement. *Arthroscopy* 1994;10:215-218.
8. Martin DF, Curl WW, Baker CL. Arthroscopic treatment of chronic synovitis of the ankle. *Arthroscopy* 1989;5:110-114.
9. Meislin RJ, Rose DJ, Parisien JS, et al. Arthroscopic treatment of synovial impingement of the ankle. *Am J Sports Med* 1993;21:186-189.
10. Mosier-La Clair SM, Monroe MT, Manoli A. Medial impingement syndrome of the anterior tibiotalar fascicle of the deltoid ligament on the talus. *Foot Ankle Int* 2000;21:385-391.
11. Robinson P, White LM, Salonen DC, Daniels TR, Ogilvie-Harris D. Anterolateral ankle impingement: MR arthrographic assessment of the anterolateral recess. *Radiology* 2001;221:186-190.
12. Steinbach LS, Palmer WE, Schweitzer ME. MR arthrography. *Radiographics* 2002;22:1223-1246.
13. Thein R, Eichenblat M. Arthroscopic treatment of sports-related synovitis of the ankle. *Am J Sports Med* 1992;20:496-498.
14. Van Dijk CN, Tol JL, Verheyen CPM. A prospective study of prognostic factors concerning the outcome of arthroscopic surgery for anterior ankle impingement. *Am J Sports Med* 1997;25:735-745.