

부적 정서와 관련된 뇌 활성화 영역

Brain Correlates Associated with Negative Emotions

이옥현, 석지아, 박미숙, 엄진섭, 권애란, 손진훈

충남대학교 심리학과 및 뇌 과학 연구소

E-mail: ohlee0212@cnu.ac.kr

요 약

시청각 동영상을 이용하여 정서의 뇌 활성화 영역을 규명하는 뇌 영상 연구들은 심상이나 슬라이드와 같은 정서유발도구를 사용한 연구들이 가지지 못한 장점을 가지고 있다. 그러나 시청각 동영상을 이용하여 정서와 관련된 뇌 활성화 영역을 밝히는 연구들은 미미한 실정이다. 본 연구는 시청각 동영상 자극을 이용하여 부적정서에 해당하는 공포, 분노, 혐오정서의 뇌 활성화 영역을 밝히도록 하겠다. 실험참가자로 11명의 오른손잡이 여대생이 선정되었다. fMRI 실험을 위한 패러다임은 block design으로, 각 정서당 통제자극 30초와 정서자극 1분 30초로 구성되었다. 개발된 공포자극에 의해 유발된 공포정서를 경험하는 동안, 공포자극에서는 우측 Amygdala와 양측 Fusiform Gyrus, 좌측 Middle Occipital Gyrus, 우측 Superior Temporal Gyrus가, 분노자극에서는 좌측 Thalamus와 양측 Anterior Cingulate Gyrus, 혐오자극에서는 좌측 Insula, 우측 Putamen, 우측 Fusiform Gyrus, 우측 Middle Occipital Gyrus, 우측 Superior Temporal Gyrus가 활성화되는 것으로 나타났다. 본 연구 결과에서는 시청각 자극을 사용하여 부적 정서에 따른 뇌 활성화 영역을 규명할 수 있었다.

Key Words : 시청각 자극, 공포, 분노, 혐오

1. 서 론

1970년대 이후 뇌 영상 기법을 이용하여 정서에 관련된 뇌 영역을 규명하고자 하는 연구가 다양하게 이루어지고 있다. 선행연구들의 정서유발 도구는 심상이나 슬라이드, 음악, 안면근육 등이었으며[2, 10, 13, 17, 18], 이는 직접적이고 즉각적인 정서반응을 일으키기보다 인지적 처리과정을 필요로 하는 연구방법들이다. 이러한 이유로 정서에 따른 뇌 영역을 밝히고자 하는 연구자들은 정서를 유발하기 위한 도구로서 시청각 동영상 자극을 채택하고 있다[1,5,15]. 시청각 동영상은 선행 연구에서 사용된 정서유발도구들이 가지지 못한 장점을 가지고 있다. 첫째, 시청각을 이용한 정서자극은 안정적이고 지속적인 정서를 유발할 수 있다[8]. 둘째, 시청각을 이용한 정서자극은 기존의 정서유발도구들보다 실험참가자들이 느끼는 정서

의 개인차가 적다[8]. 본 실험에서는 시청각 동영상자극을 제시함으로써 즉각적인 정서반응을 유도할 것이다. 또한, 본 연구는 Real-life의 영화자극을 사용함으로써 실제적인 정서유발이 가능하였다. 정서와 관련된 뇌 영역 규명을 위한 뇌 영상 연구들에서는 동영상을 이용한 연구가 아직 미미한 실정이다. 선행연구들은 긍정 대 부정, 접근 대 회피의 2 차원에 따른 뇌 활성화 차이를 보는 것이 대부분이었다[3, 4]. Meta-analysis를 통해서 기쁨, 슬픔, 공포, 분노 등의 정서를 구분 지으려는 연구도 있었지만[12, 14], 각각의 정서 유발 도구나 실험 패러다임을 통일하지 못함으로써 신뢰성에 한계가 있다. 더욱이, 시청각 동영상 자극을 사용하여 공포, 분노, 혐오의 세가지 부적정서에 대한 뇌 활성화 영역의 차이를 밝히는 연구는 전무후무하다. 본 연구의 목적은 부적정서에 해당하는 공포와 분노, 혐오에 해당하는 뇌 활성화 영역을 밝히는 것이다.

2. 연구 방법

2.1 실험 참가자

신경학적으로 정상인 11명의 오른손잡이 여대생이 실험참가자로 선정되었다.

2.2 정서 유발 자극

본 실험에 사용된 공포와 분노, 혐오 자극을 선정하기 위해서, 남녀 대학생 160명을 대상으로 각 정서에 해당되는 대중영화 3편씩을 선정하였다. 선정된 영화들은 예비실험을 통해 적합성 및 효과성이 검증되었다(table. 1). 각 정서에 해당되는 세 편의 영화 중에서 20명의 실험참가자들이 참가한 fMRI 예비 실험을 거쳐 최종 한 편의 정서자극이 선정되었다. 최종 자극은 Block design으로 각 정서당 30초의 통제 장면과 1분 30초 의 정서장면으로 구성되었다. 실험 참가자들은 헤드폰과 모니터를 통해서 시청각 동영상자극을 볼 수 있었으며, 실험이 끝난 후에는 유발되었던 정서를 평가하는 정서평가척도를 시행하였다. 정서평가척도는 실험을 하면서 시청한 동영상 자극이 어떠한 정서인지를 묻는 문항과 해당 정서의 강도를 묻는 7점 척도로 구성되어 있다.

<Table 1> 선정된 정서 유발 자극 재료의 적합성 및 효과성 검증 (n=160)

유도정서	적합성	효과성
공포	93	90
분노	97	95
혐오	100	98

fMRI 실험 전, 실험에 대한 전반적인 설명과 실험절차를 5분간 설명한 후, fMRI 안에서 연습자극을 시청하게 하여 동영상의 소리 및 화면의 크기를 조정하여 실험 하기에 최적의 조건으로 만든다.

2.3 이미징 기법과 데이터 분석

fMRI 촬영은 3.0T ISOL forte를 사용하여 얻었으며, 각 볼륨당 35개의 뇌절편을 single-shot EPI 방법으로 얻었다(TR/TE 3000/30ms, flip angle 90, FOV 24×24cm, Matrix size 64×64, Slice thickness 4mm no gap). 기능적 영상 촬영 시 123개의 볼륨신호를 얻었으며 자기적 평형상태에 도달하기 위하여, 처음 3개의 볼륨신호는 분석에서 제외하였다. fMRI 자료는 SPM-99(Statistical Parametric Mapping 99) software를 사용하였

다. 재배열(realignment)과정으로 머리의 움직임을 교정하고 기능적 영상화 해부학적 영상화 상관정립(coregister)하며, 뇌공간에 template image(Montreal Neurologic Institute)를 사용하여 normalization하였다. 공간적 편평화는 8mm Isotropic Gaussian Kernel을 사용하여 실시하였다. 활성화된 뇌 영역은 normalization 된 개인의 영상 자료를 그룹으로 분석하여 활성화의 평균치를 구하고, Z score에 따라 색채 부호화(color coding)하여 개인별 및 그룹별로 뇌 지도를 얻었다. 감산법(subtraction)을 사용하여 분노와 공포, 혐오정서에 해당하는 특정 뇌활성화 영역을 표시하였다.

3. 실험 결과

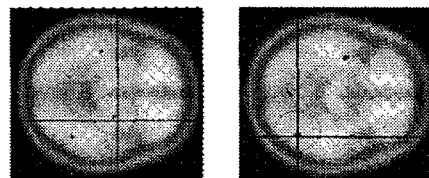
3.1 정서 평가 척도

fMRI 실험 후, 유발된 정서를 평가하는 7점의 평가점수는 다음과 같다.

유도 정서	통제 자극 평균 (표준편차)	정서 자극 평균 (표준편차)
공포(fear)	0.75(0.411)	4.33(0.396)
분노(anger)	0.50(0.337)	6.08(0.358)
혐오(disgust)	0.50(0.337)	5.67(0.333)

3.2 활성화된 뇌 영역

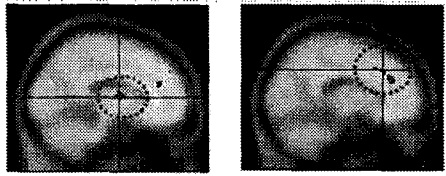
본 연구의 공포조건에서 우측 Amygdala(x,y,z=24,-10,-8) 와 양측 Fusiform Gyrus(42,-64,-14 와 -52,-4,-24), 좌측 Middle Occipital Gyrus(-52,-80,4), 우측 Superior Temporal Gyrus(68,-28,14) (Fig 1)가 유의미하게 활성화되었다



A. Amygdala (z=-8) B. Fusiform Gyrus (z=-14)

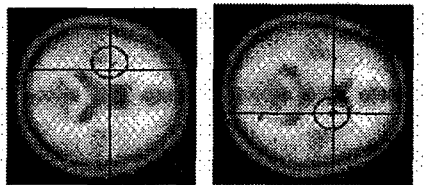
<Fig 1. Fear Condition>

분노조건에서는 양측 Anterior Cingulate Cortex(16,36,26)(-12,38,21)와 좌측 Thalamus (-10,-3,9) (Fig.2) 가 활성화되었다.



A. Thalamus B. Anterior Cingulate Cortex
(x=-12) (x=-10)
<Fig 2. Anger condition>

혐오조건에서는 좌측 Insula(-32,-2,16)와 우측 Putamen(20,4,10), 우측 Fusiform Gyrus(44,-60,-12), 우측 Middle Occipital Gyrus(42, -90, 12), 우측 Superior Temporal Gyrus(66,-34,16)이 활성화되었다.



A. Insula B. Putamen
(z=16) (z=10)
<Fig 3. Disgust condition>

본 실험 결과에서는 부정적 정서에 해당하는 세 가지 다른 정서에 따른 뇌 활성화 영역이 나타났다.

4. 논의

본 연구의 공포자극 제시 동안에는 우측 Amygdala와 양측 Fusiform Gyrus, 좌측 Middle Occipital Gyrus, 우측 Superior Temporal Cortex가 활성화 되었다. 공포자극 시 Amygdala 활성화는 선행연구들과 동일한 결과를 보였다[6, 19]. 분노조건에서는 좌측 Thalamus와 양측 Anterior Cingulate Cortex가 활성화 되었으며, 이 결과는 Anterior Cingulate Cortex 영역이 분노조건에서 활성화 된다는 Kringelbach ML.&Rolls ET.[9]의 결과와 동일하였다. 또한 분노조건에서 활성화된 Thalamus는 분노정서를 포함한 모든 감각정보가 연합되는 뇌 영역으로 정서를 담당하는 주요 뇌 영역 중 하나이다. 혐오조건에서 활성화된 영역은 좌측 Insula와 우측 Putamen, 우측 Fusiform Gyrus, 좌측 Middle Occipital Gyrus, 우측 Superior Temporal Gyrus이다. 이 영역들 중 혐오조건에서의 Insula와 Putamen의 활성화는 Hennenlotter et al[7]과

Schroeder U. et al.[16]의 연구 결과와 동일하였다. Fusiform Gyrus와 Middle Occipital Gyrus, Superior Temporal Gyrus는 본 연구의 공포자극과 혐오자극에서 모두 활성화된 뇌 영역이다. Fusiform Gyrus는 얼굴인식을 담당하는 뇌 영역으로 알려져 있다[6]. 본 연구에서 공포와 혐오조건의 정서유발 동영상에 각 정서에 해당하는 얼굴을 보여주는 장면이 포함되어 있어, 얼굴인식을 담당하는 Fusiform Gyrus가 활성화 되었다고 생각할 수 있다. 다음으로, Superior Temporal Gyrus는 청각영역을 담당하는 Brodmann's Area 22, 41, 42번에 해당하는 영역이다. 이 영역이 활성화된 이유는 본 연구의 정서자극이 시청각 동영상 자극을 사용하였기 때문에 청각을 담당하는 이 영역이 활성화 되었다고 생각된다. 이 영역은 본 연구의 공포와 혐오정서를 경험하는 동안 통제조건과 정서조건 모두에서 활성화 되었으나, 통제조건보다 정서조건에서 청각적 주의가 더 많이 필요하여 이 영역의 활성화가 나타난 것으로 생각되어진다. Middle Occipital Gyrus 역시 시각각각을 담당하는 영역으로 공포와 혐오의 정서를 경험하는 동안 통제조건보다 더 많은 시각적 주의가 필요했던 것으로 보인다.

결론적으로, 본 연구는 실제적인 정서 유발을 위해 시청각 동영상 자극을 사용하여 부정적 정서에 해당하는 공포와 분노, 혐오에 해당되는 뇌 활성화 영역을 알 수 있었다. 또한, 시청각 동영상을 정서유발 도구로 사용함으로써, 시각과 청각의 정보처리를 담당하는 뇌 영역의 활성화를 알 수 있었다.

감사의 글

본 연구는 산업자원부의 뇌신경정보학연구사업[뇌 정보 처리에 기반 한 감각정보 융합 및 인간행위 모델 개발 (2004. 7. - 2008. 3.)]의 연구비 지원으로 수행되었습니다. 연구비 지원에 감사드립니다.

참고 문헌

- [1] Christie, I., & Friedman, B.H. (2004). Autonomic specificity of discrete emotion and dimensions of affective space: a multivariate approach. *International Journal of Psychophysiology*, 51, 143-153
- [2] Ekman, P., Friesen, W.V., & Ancoli, S. (1980). Facial signs of emotional experience. *Journal of Personality and Social Psychology*, 39, 1124-1134

- [3] Gottfried JA, Deichmann R, Winston JS, Dolan RJ. (2002). Functional heterogeneity in human olfactory cortex: an event-related functional magnetic resonance imaging study. *Journal of Neuroscience*. 22(24), 10819-10828
- [4] Gray JR, Braver TS, Raichle ME. (2002). Integration of emotion and cognition in the lateral prefrontal cortex. *Proceedings of the National Academy of Sciences*. 99(6), 4115-4120
- [5] Gross, J.J., & Levenson, R. W. (1995). Emotion elicitation using films. *Cognition and Emotion*, 9(1), 87-108
- [6] Hariri, AR., Tessitore, A., Mattay, V. S., Fera, F., & Weinberger DR. (2002). The amygdala response to emotional stimuli: a comparison of faces and scenes. *NeuroImage* 17, 317323
- [7] Hennenlotter A, Schroeder U, Erhard P, Haslinger B, Stahl R, Weindl A, von Einsiedel HG, Lange KW, Ceballos-Baumann AO. (2004). Neural correlates associated with impaired disgust processing in pre-symptomatic Huntington's disease. *Journal of Neurology*, 127(6), 1446-1453
- [8] Iwase, M., Ouchi, Y., Okada, H., Yokoyama, C., Nobezawa, S., Yoshikawa, E., Tsukada, H., Takeda, M., Yamashita, K., Takeda, M., Yamaguti, K., Kuratsune, H., Shimizu, A., & Watanabe, Y. (2002). Neural substrates of human facial expression of pleasant emotion induced by comic films: a PET Study. *NeuroImage* 17, 758768
- [9] Kringelbach ML, Rolls ET.(2003). Neural correlates of rapid reversal learning in a simple model of human social interaction. *NeuroImage*. 20(3), 1371-1383
- [10] Lang, P.J., Ohman, A., & Vaitl, D. (1988). The international affective picture system(photographic slides). Center for Research in Psychophysiology, University of Florida: Gainesville, FL
- [11] Le'vesque, J., Euge'ne, F., Joanne, Y., Paquette, V., Mensour, B., Beaudoin, G., Leroux, J.M., Bourgouin, P., & Beaugard, M. (2003). Neural circuitry underlying voluntary suppression of sadness. *Biological Psychiatry*, 53, 502-510
- [12]Murphy F.C., Smith I.N., and Lawrence A.D. (2003). Functional Neuroanatomy of Emotions: A Meta-Analysis. *Cognitive, Affective, & Behavioral Neuroscience*. 3(3), 207-233
- [13]Nyklicek, I., Thayer, J.F., Van Doornen, L.J.P. (1997). Cardiorespiratory differentiation of musically-induced emotions. *Journal of Psychophysiology*, 11, 304321
- [14] Phan. K.L., Wager T. Stephan F. Taylor, and Liberzon I. (2002). Functional Neuroanatomy of Emotion: A Meta-Analysis of Emotion Activation Studies in PET and fMRI. *NeuroImage*. 16, 331-348
- [15]Philippot, P. (1993). Inducing and assessing differentiated emotion-feeling states in the laboratory. *Cognition and Emotion*, 7, 171-193
- [16] Schroeder U, Hennenlotter A, Erhard P, Haslinger B, Stahl R, Lange KW, Ceballos-Baumann AO. (2004) Functional neuroanatomy of perceiving surprised faces. *Human Brain Mapping*. 23(4), 181-187
- [17] Sutherland, G., Newman, B., & Rachman, S. (1982). Experimental investigations of the relationship between mood and intrusive cognitions. *British Journal of Medical Psychology*, 55, 127-138
- [18] Wagner, H. L. (1990). The spontaneous facial expression of differential positive and negative emotions. *Motivation and Emotion*, 14, 27-43
- [19] Yoshimura N, Kawamura M, Masaoka Y, Homma I. (2005). The amygdala of patients with Parkinson's disease is silent in response to fearful facial expressions. *Neuroscience*. 131(2), 523-534