

Open Surgical Approach of the Elbow and Humerus

경북의대 정형외과

전인호·김풍택

정형외과 영역의 수술적 도달법에서 반드시 두가지 인자를 고려해야 한다. 첫째는 피부 절개인데 반흔 구축없이 심부 구조물로의 도달과 노출이 가능해야 한다. 둘째는 심부 구조물로의 도달이 운동성, 근력, 감각 등의 사지 기능에 장애를 주어서는 안된다는 것이다.

피부 절개

- 피부 절개는 실지로 피부 절개를 하기전에 표시를 하여야 하고, 이에 직각되는 선을 그어서 창상의 봉합시 정확한 피부 접합이 이루어지도록 해야 한다. 피부 절개선은 손에서와 마찬가지로 굴곡 피부선(flexion crease)을 직각으로 건너서는 안되며, 지그 재그형 또는 각을 이루어 긴장도를 줄여야 한다.
- 연부 조직의 혈관망에 대한 이해가 필요하다. 피부는 3곳으로부터 혈류를 공급받는데,
 - 축성(axial), 피부하에 위치한 단일 피하 동맥
 - 격막(septal), 근간막 사이의 격막으로부터 세동맥이 근막과 피하 혈관망을 형성하며 상지의 대부분 혈류는 격막에서 기원한다.
 - 근육(muscular), 피하 근육의 관통 동맥(perforator artery)에서 기원하며 하지에서 더욱 발달되어 있다.

따라서 피부 절개는 사지의 장축에 직각으로 피부 절개는 추천되지 않으며 축성 혈류 장애를 유발 할 수 있다. 피하를 파헤치는 (undermining) 술식이 때로는 필요하나 반드시 심부 근막과 근막하 사이의 공간에서 분리가 이루어져야 한다.

상완골(Humerus)

서론: 상완골 전장은 전외측 피부 절개로 노출이 가능하다(Fig. 1). 근위 1/3 의 경우 삼각흉근간 도달법(deltopectoral approach)로 가능하고, 중간 1/3의 경우 이두근(biceps)의 외측으로 상완근(brachialis)을 종으로 분리하여 노출이 가능한데, 이때 요골 신경이 후방에서 외측 근간막을 뚫고 전방 구획으로 회전하면서 진입하기 때문에 상완근의 외측 일부로 이 신경을 보호해야 한다. 원위1/3의 경우 상완근(brachialis)과 요상완




Fig. 1.

근(brachioradialis) 사이로 도달하며 요골 신경을 확인하여야 한다. 하지만 이러한 상완골 전장의 노출은 악성 종양의 절제술에서나 적응이 된다.²⁾

전방 도달법(Anterior approach)

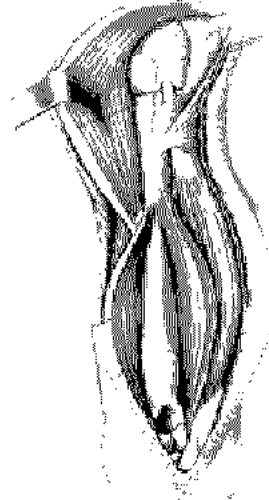
Incision

오혜돌기(coracoid process)부터 삼각근홍근구(deltopectoral groove)를 따라 상완 외측면의 이두근 부착부까지 절개한 다음 이두근의 외측면까지 절개한다.

Internervous Plane

근위부: 대흉근(내측 및 외측 흉근신경)과 삼각근(액와 신경)사이

원위부: 완요골근의 외측다발(근피신경)과 내측다발(요골신경)사이



Dangers

상완 원위 1/3부분의 전방 구획 도달시 나선구 내의 요골신경을 조심한다.

과도한 견인은 액와신경에 손상을 줄 수 있다.

대흉근과 삼각근 사이를 지나는 전상완회선 혈관이 수술부위를 지나는 경우 결찰한다.

Limits / Extension

전방도달법은 근위부인 어깨쪽에서는 변형이 가능하나 원위부인 상완근에서는 같은 면을 사용한 확장은 할 수 없다.

전외측 도달법(Antero-lateral approach)

Incision

이두근 외연을 따라 종으로 절개한다.

Internervous Plane

분명한 신경간 면이 없으며 상완근(brachialis)의 외측부와 완요골근(brachioradialis)의 둘다 요골신경의 지배를 받는다. 그러나 근위부에서 신경지배를 받으며 상완근 외측의 탈신경은 임상적으로 심각한 의미는 없다.

Dangers

심부 절개전에 상완근과 완요골근 사이에서 요골신경을 확인해야 한다.



Limits / Extension

상완근과 삼두박근의 외측두 사이에서 근위부로의 확장은 가능하나 나선구 부근에서는 주의하여야 한다. 원위부로는 전방도달법으로 팔꿈치와 요골까지 확장이 가능하나 외전완피신경(lateral cutaneous nerve of the forearm) 을 조심하여야 한다.

후방 도달법(Posterior approach)

Incision

상완 후면 중심을 따라 오구돌기 8 cm 하방부터 주두와 까지 종으로 절개한다.


Internervous Plane

분명한 신경간 면이 없으나 삼두박근의 장두와 외측두는 상완의 원위부에서 신경지배를 받으므로 절개는 안전하다.

Dangers

상완골의 나선구를 지나는 요골신경은 손상위험이 있으며 잘 식별하고 보호해야 한다. 상완 근위부의 후방 구획 도달시 척골신경 손상의 위험이 있다.

심상완동맥(profunda brachi artery)은 요골신경과 같이 주행하며 특히 손상 받지 않도록 주의하여야 한다.



Limits / Extension

근위부로의 확장은 나선구 상방으로는 불가능하며, 원위부로의 확장은 주두를 지나 척골의 피하부위까지 가능하다.

원위 상완골 외측 도달법(Lateral approach to the distal humerus)

Incision

팔꿈치 외측부에서 외측과상통 위로 4~6 cm 절개한다.

Internervous Plane

모두 요골신경의 신경지배를 받는 완요골근과 삼두박근 사이를 절개하므로 분명한 신경간 면은 없다. 신경지배는 절개면 근위부에서 이루어진다.

Dangers

상완근과 완요골근의 외측 근간중격을 관통하는 요골신경을 확인 식별 해야한다.

Limits / Extension

요골신경이 원위 상완골 외측 도달법 사용시 절개면을 가로지르므로 근위부로의 확장은 불가

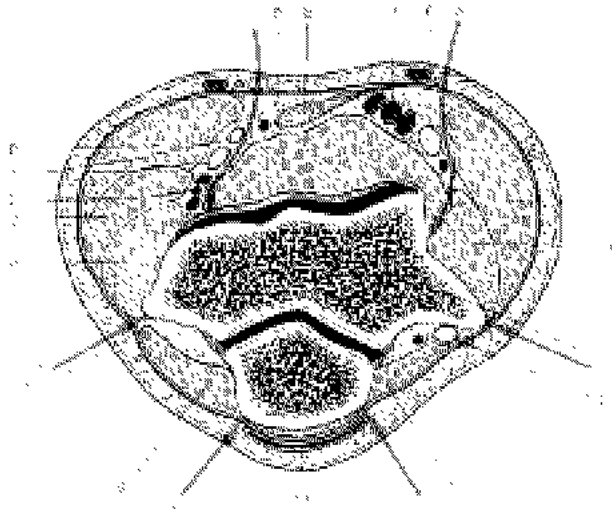
능하다. 원위부로의 확장은 주근(요골신경)과 척측수근신근(후골간신경) 사이로 가능하다.

Elbow

서 론

주관절의 수술적 접근법은 노출되는 관절면을 따라 전방(anterior), 외측(lateral), 내측(medial), 후방(posterior) 로 구분한다. 저자들은 비교적 안전하고, 재건술등에 있어 자주 이용되는 수술 접근법을 소개하고자 한다

그럼에서와 같이 내측-외측 상완골 외과를 지나는 단면도를 통해 여러가지 수술적 도달법이 가능하다.



	도달법	주의해야 할 구조물
1. 후외방 도달법 (posterolateral)	주근(anconeus) 와 삼두근(triceps) 사이	요골 신경
2. 외측 도달법(lateral)	주근(anconeus)과 총신전근 (common extensor origin) 사이	요골 신경
3. 전외측 도달법(anterolateral)	요상완근(brachioradialis)와 상완근(brachialis) 사이	요골 신경
4. 전내측 도달법(anteromedial)	회내근(pronator teres) 와 상완근(brachialis)	척골 신경/정중 신경
5. 내측 도달법(medial)	총굴곡근(common flexor origin)과 척수근굴근(flexor carpi ulnaris) 사이	척골 신경
6. 후내측 도달법(posteromedial)	삼두근(triceps) 와 척수근 굴근 (flexor carpi ulnaris) 사이	척골 신경

I. 주관절 주위 골절

주두 절골술후 후방 도달법이 상완골 원위부 관절내 골절에 유용하다. 내상과 골절의 경우 골절부에 중심을 둔 내측 도달법이 유용하고, 소두(capitellum) 이나 외과 골절의 경우 외측 도달법이 유용하다. 요골두 골절의 경우 주두와 척수근 신근 사이로 접근하는 외측 도달법이 유용하며, 구상 돌기 골절의 경우 전내측 또는 내측 도달법이 추천된다. 소아 과상부 골절의 경우 특히 상완 동맥의 손상이 있는 경우 전내측 도달법이 골절과 동맥의 노출에 용이하다.^{4,6)}

II. 유리체

관절내 유리체의 경우 대부분은 주근과 척수근 신근사이로 접근하는 외측 도달법으로 해결할 수 있으며, 드물게 후내측 또는 전내측 도달법이 적용이 되기도 한다.

III. 요골두 절개 또는 활액막 절제술

주근과 척수근 신근 사이의 외측 도달법이 유용하고, 주관절 관절막을 전방으로 견인함으로써 관절의 내측으로 도달이 가능하다.

IV. 관절 치환술

인공 관절의 종류와 디자인에 따라 달라질 수 있으나, 광범위 외측 또는 내측 도달법이 이상적이며, 합병증도 드물다. 후방 도달법으로 삼두근의 긴 설형(tongue type) 도달법은 창상 문제를 야기해, 삼두근 피판의 피사까지 유발 할 수 있다.

V. 신경

주관절의 모든 수술적 도달법은 실질적으로 관절 주위로 지나가는 모두 신경의 손상을 야기할 수 있다. 후방, 후내측, 내측 도달법의 경우 척골 신경이 반드시 확인되어야 한다. 만약 신경 전방 전이술이 시행되면 내측 근간막은 반드시 절제해서 추후 압박의 원인이 되지 않도록 하는 것이 이상적이다. 요골 신경이나 후골간 신경의 경우 후외측 도달법이나 외측 전외측 도달법에서 위험하며, 정중 신경의 경우 전내측 도달법에서 반드시 보호해야 할 구조물이다.

1. 후방 도달법(Posterior approach)

Incision


주두 뒷면으로 주두를 따라 척골의 피하부위까지 곡선으로 절개한다.

Intermervous Plane

팔꿈치의 신전 기전을 박리하는 도달법이므로 분명한 신경간 면이 없다.

Dangers

먼저 척골신경을 식별하고 보호한다.
정중신경은 상완골 원위부의 앞쪽에 위치해있으며




상완골 원위부에서 전방 구조물을 노출시킬 경우 손상에 유의 해야 한다.^{?)}

요골신경은 상완골 원위 1/3이상 노출시 손상에 유의해야한다. 상완동맥은 정중신경과 같이 주행하며 정중신경과 함께 보호한다.

Limits / Extension

근위부로의 확장은 상완골 원위 1/3 이상은 불가능하며 원위부로의 확장은 상완골의 피하연을 따라 가능하다.



2. 내측 도달법(Medial approach)

Incision

팔꿈치 안쪽에서 내측상과를 중심으로 8~10 cm 곡선으로 절개 한다.

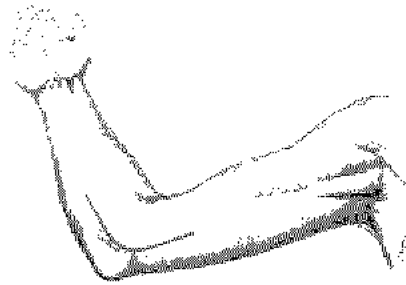Intermersvous Plane

근위부: 상완근(근피신경) 과 삼부박근(요골신경) 사이

원위부: 상완근 과 원회내근(정중신경) 사이

Dangers

척골신경을 식별하고 보호 해야 한다. 너무 큰 견인기를 사용할 경우 정중신경이 견인 손상을 받을 수 있다.



Limits / Extension

근위부로의 확장은 상완 원위부에서 상완근과 삼부박근 사이로 가능하다. 원위부로의 확장은 정중신경 가지가 원회내근으로 들어가므로 상완근 부착부 이상으로는 불가능하다.

3. 전외측 도달법(Antero-lateral approach)

Incision

팔꿈치 굴곡 주름 약 5 cm상방에서 시작하여 이두박근의 외측연 위로 곡선으로 절개하여 완요골근의 내측연을 따라 아래로 연장한다.

Intermersvous Plane

근위부: 상완근(근피신경) 과 완요골근(요골신경)

원위부: 완요골근 과 원회내근사이

Dangers

완요골근과 상완근 사이에서 요골신경을 식별하고 보호해야 한다.
후골간신경은 회외근 내에서 요골 경부를 감아 돌아 위치하므로 손상 받기 쉽다.³⁾
외측전완피신경(근피신경으로 붙어 이어짐)을 식별하고 보존해야 한다.
요골신경의 반회 신경가지들은 완요골근의 완전한 동작을 위하여 결찰한다.

Limits / Extension

근위부로의 확장은 상완근과 삼두박근 사이로 상완골의 전외측 도달법으로 쉽게 확장 가능하다. 원위부로 요골 전면으로의 확장은 Henry 도달법을 통해 가능하다.

4. 전방 도달법(Anterior approach to the cubital fossa)

Incision

이두박근 외측의 팔꿈치 굴곡 주름 상방 5 cm 지점에서부터 곡선(늘린 S자 모양)으로 절개하여 팔꿈치 전면부를 지나 완요골근의 내측연까지 연장한다.

Intermervous Plane

근위부: 완요골근(요골신경)과 원회내근(정중신경) 사이
원위부: 상완근(근피신경)과 완요골근 사이

Dangers

내측전완피신경은 이두박근과 상완근 사이에서 나온다. 요골동맥은 완요골근의 내측연 아래에 위치해 있다.

Limits / Extension

확장은 신경-혈관들을 좀 더 노출 시키고자 할 때 가능하다. (정중신경, 상완동맥, 요골동맥)

5. 후외측 도달법(Postero-lateral approach to the radial head Incision)

Incision

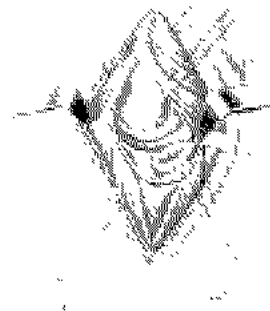
외측상과 뒷면에서부터 아래로 주두 끝에서 6 cm 원위부의 최끝의 후측연까지 절개한다.

Intermervous Plane

주근(요골신경)과 척측수근신근(후골간신경) 사이

Dangers

윤상인대 (annular ligament) 하방까지 노출 시킬 때 후골간신경 (posterior interosseous nerve) 의 손상 위험이 있다.



주관절의 전방이 아닌 외측 절개만 할 경우에는 요골신경은 안전하다.

Limits / Extension

이 접근법으로는 근위부와 원위부 모두 확장 불가능한 단점이 있다.

REFERENCES

1. In Hoppenfield S, DeBoer P (eds). *Surgical Exposure in Orthopedics: The Anatomic Approach*. Philadelphia, JB Lippincott 48-63, 1984.
2. King A, Johnston GH. A modification of Henry's anterior approach to the humerus. *J Shoulder Elbow Surg.* 1998 ;7:210-2.
3. Mekhail AO, Checroun AJ, Ebraheim NA et al. Extensile approach to the anterolateral surface of the humerus and the radial nerve. *J Shoulder Elbow Surg.* 1999 ;8:112-8.
4. Mills WJ, Hanel DP, Smith DG. Lateral approach to the humeral shaft: an alternative approach for fracture treatment. *J Orthop Trauma.* 1996;10:81-6.
5. Mehta JA, Bain GI. Surgical approaches to the elbow. *Hand Clin.* 2004 ;20:375-87.
6. Moran MC. Modified lateral approach to the distal humerus for internal fixation. *Clin Orthop* 1997;340:190-7.
7. Ring D, Gulotta L, Chin K, Jupiter JB. Olecranon osteotomy for exposure of fractures and nonunions of the distal humerus. *J Orthop Trauma.* 2004;18:446-9.