

# Surgical Management of Advanced Laryngeal Cancer and Voice Rehabilitation

성균관대학교 의과대학 삼성서울병원 이비인후과학교실  
백 정 환

## Surgical Management of Advanced Laryngeal Cancer(T3 or T4)

진행된 후두암의 경우 후두전적출술이 주된 수술적 치료 방법이지만, 근래에 들어서는 진행된 경우라도 후두의 구조물을 살려 후두의 기능을 최대한 유지하려는 보존적 후두절제술의 사용이 증가하고 있다.

### 1. Total Laryngectomy(TL)

1873년 Billroth가 처음으로 시행한 수술로서 초기엔 사망률이 50% 정도였으나, 마취방법과 수술기법의 발달로 인해 수술로 인한 사망률은 현저히 감소되었다. 최근 후두암에 대한 보존적 술식이 사용되면서 점차 감소추세이기는 하지만, 여전히 진행된 후두암의 수술적 치료의 한 방법으로서 중요한 역할을 하고 있다.

#### 1) 적응증(Indication)

- (1) 종양이 진행되어 연골을 파괴하고, 전방으로 후두의 로 파급된 경우
- (2) 후연합부를 침범하였거나 양측 피열연골을 침범한 경우
- (3) 양측 성대마비 여부에 상관없이 환상의 점막하 종양인 경우
- (4) 성문하부로의 침범이 1cm 이상이어서 다른 보존적 후두절제술이 불가능한 경우
- (5) 보존적 후두절제술이나 확대 내시경수술이 실패한 경우
- (6) 근치적 방사선치료가 실패한 경우
- (7) 보존적 후두절제술과 방사선치료 후 종양의 광범위하게 재발한 경우

### 1. Conservational Laryngeal Surgery

진행된 후두암 환자의 치료에 있어서 보존적 수술이란 후두병소를 완전적출을 시도하면서 가능한 한 후두조직을 보존하여 재건함으로써 본래의 후두기능을 최대한 보존하는

술식이다. 이 술식은 초기 후두암인 T1, T2인 경우와 중등도의 진행된 후두암(some T2,selected T3)에서 효과가 입증되었다.

진행된 후두암 환자에서 이 술식을 고려할 때는 반드시 후두전적출술의 가능성을 환자에게 충분히 설명하는 것이 중요하다. 보존적 수술을 시행할 수 있느냐의 최종결정은 수술시야에서 육안적으로 관찰하는 것과 동결절편 조직검사 결과에 따라 좌우된다.

### 1) Supraglottic Laryngectomy(SGL)

후두개전공간을 포함하여 후두실(ventricle)의 중간부까지 제거하고, 갑상연골의 아래부분과 양측 피열연골은 보존하는 술식이다. 이 술식은 후두개전공간의 침범이나 내측 이상외를 최소로 침범하는 T3 성문상부암에 적용할 수 있다. 단 성대로의 침범은 없어야 하며, 폐기능과 전반적인 건강상태가 좋아야 한다. 이 술식을 시행하면 정상적인 발성과 supraglottic swallowing을 이용해 구강식이 가능하다.

### 2) Vertical Partial Laryngectomy(VPL)

작은 T3병변에서 제한적으로 사용되어 질 수 있다. 이 술식을 시행하기 위해선 병변이 일측 성대와 반대측 성대의 5mm이상을 넘으면 안되며, 종양의 하방파급범위가 전연합부에선 12~15mm를 넘어선 안되고, 피열연골의 성대돌기에선 5mm를 넘어선 안된다. 그리고 종양의 상부파급범위가 가성대의 자유연을 넘어서는 안 된다. 절제범위는 병변의 범위에 따라 다르나, 후방 3mm정도의 조각을 제외하고 인접 갑상연골과 환측의 진성대, 가성대, 후두강을 포함하고 후방으로는 피열연골의 성대돌기까지만 포함시키고 윤상갑상연골관절은 보존한다. 피열연골을 침범한 경우는 일측의 피열연골 전체를 절제할 수 있으며, 반대측 성대를 침범한 경우는 포함하여 절제할 수 있다.

### 3) Extended Vertical Partial Laryngectomy(EVPL)

수직후두부분절제술의 절제범위에 병변의 범위에 따라 추

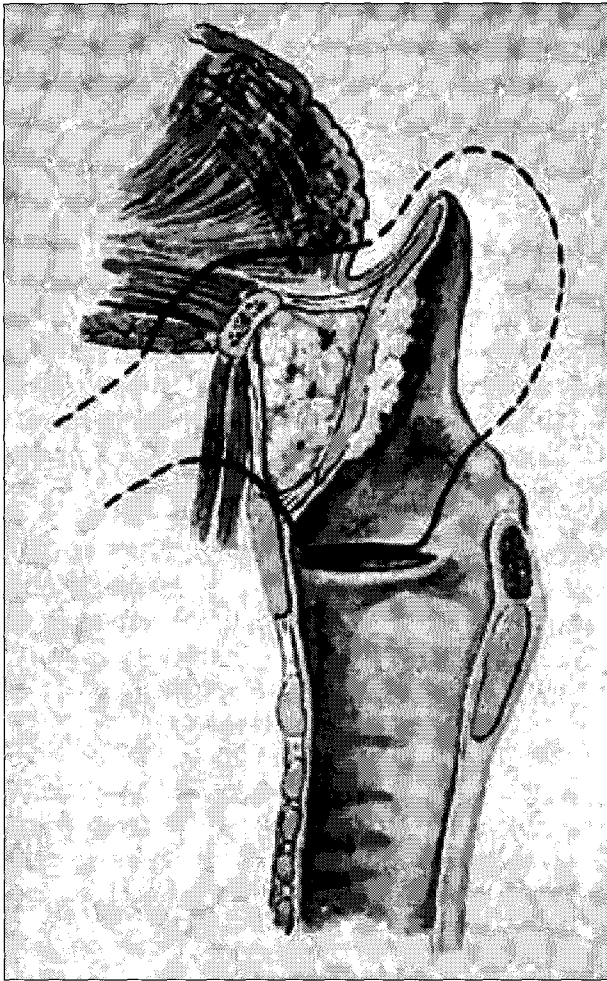

Fig. 1. SGL.

가적으로 피열연골을 절제하거나, 윤상연골의 상부를 부분적으로 절제하는 술식이다.

#### 4) Supracricoid Partial Laryngectomy(SCPL)

절제되는 부위는 성문상부후두절제술(SGL)에서 제거되는 부위에 추가적으로 모든 갑상연골과 피열연골이나 윤상연골의 상부가 제거되는 술식이다. 하지만 이 술식을 시행하기 위해선 반드시 정상적인 기능을 하나의 피열연골은 보존되어야 한다. 적응증은 성대마비나, 후두개전공간을 침범이 있는 T3 경우와 일측의 갑상연골을 제한적으로 침범한 T4인 경우에 시행할 수 있다. 하지만 설골을 침범하거나, 심하게 후두개전공간이나 후두개곡에 침범이 있거나, 설기저부에 침범이 있거나, 양측 피열연골의 고정이 있는 경우, 성문하부로의 침범이 전방에선 1cm, 후방에선 0.5cm 이상인 경우, 인두벽이나 피열연골간부에 침윤이 있는 경우, 심하게 갑상연골을 침범한 경우에는 이 술식이 금기중이다.

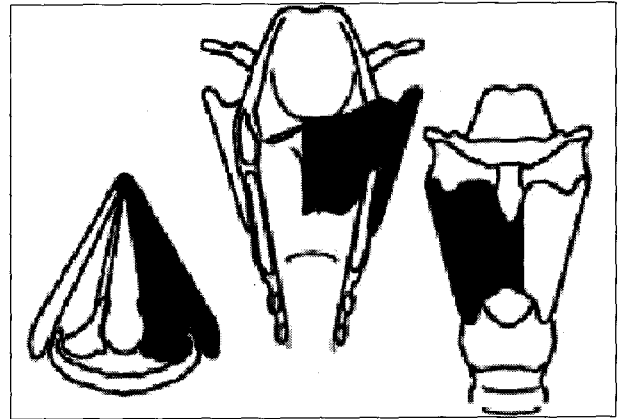


Fig. 2. VPL.

#### 5) Near-Total Laryngectomy

이 방법은 후두적출 후 남은 후두점막과 인구점막을 이용하여 인두와 기관을 연결하는 통로를 만들어 비호흡은 불가능하지만 이 통로를 통하여 음성을 유지하는 수술이다.

즉, 폐를 이용한 발성을 위해서 반드시 일측의 피열연골은 보존되어야 한다.

적응증은 일측의 피열연골과 후두실은 침범되지 않았으나, 성문상부후두절제술이나 상윤상후두부분절제술을 시행할 수 없는 큰 T3나 T4 병변과 심폐기능이 저하된 환자에서 성문상부후두절제술을 시행하지 못하는 경우에 적용될 수 있다.

### 2. Transoral laser surgery(TLS) for Advanced Laryngeal Cancer

1972년 Strong과 Jako에 의해 후두암 치료에 CO2 레이저가 적용된 이후, 초기 후두암에 있어 안전하고 효율적인 치료방법으로 입증되었다. 하지만 진행된 후두암 치료에서는 충분한 절제연이 확보될 만한 환자들에게서 선택적으로 시행되고 있고, 추가적인 경부청소술이나 술 후 방사선치료가 필요한 경우가 많다. 그리고 수술을 받을 정도로 진행된 후두암 환자에게 기관절개술과 고식적 방사선 치료의 대안으로 사용된다.

1992년 Eckel과 Thumfart는 110명의 레이저수술을 시행한 성문암 환자를 분석한 결과 T1이나 T2병변은 매우 효과적인 방법이지만, T3병변에서는 사용해선 안된다고 보고한 바 있다.

1998년 Iro 등은 레이저수술을 받은 141명의 성문상부암 환자들의 결과를 보고하였다. 총 5년 동안 재발 없이 생존한 경우가 stage 1이 85.0%, stage 2가 62.6%, stage 3가 74.2%, stage 4가 45.3%라고 하였으며, 저자들은 안전한 절제부위만 확보된다면 종양학적으로 만족할 만한 결

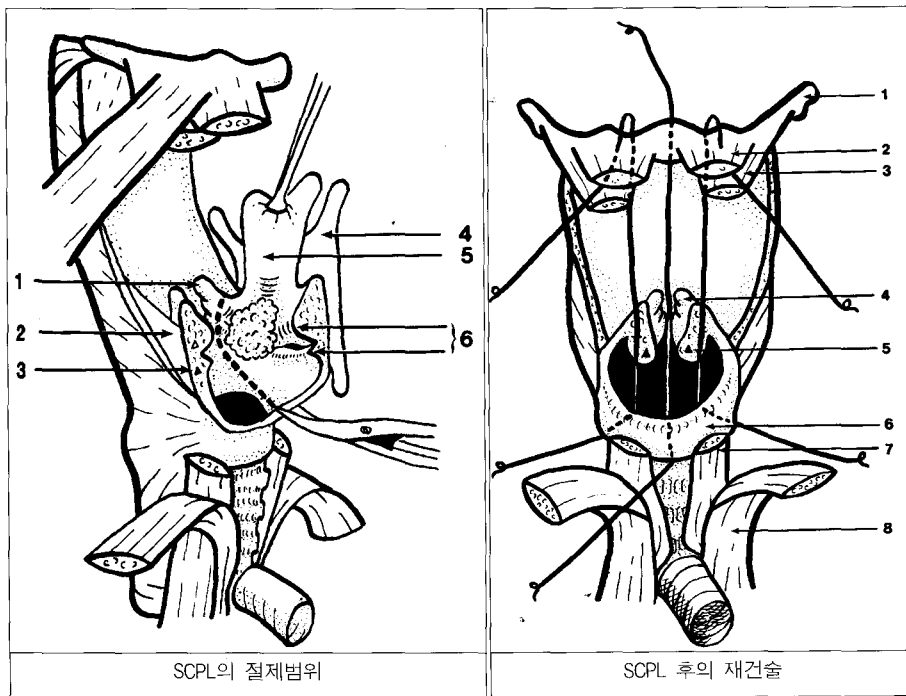


Fig. 3.

과를 얻을 수 있고, 안전한 절제부위가 확보되지 않거나 경구개로 제거가 어려운 경우는 반드시 경부로 부분후두절제술이나 후두전적출술을 시행해야 한다고 하였다. 그래서 아직 T3 병변에 대한 레이저 성문상부 후두절제술의 적응증은 제한되어, 고도로 선택된 T3 병변에서 시행될 수 있다고 발표하였다.

1999년 Rudert 등은 레이저수술을 시행 받은 34명의 성문상부암 환자들을 분석하였다. 12명은 고식적(palliative) 수술이었고, 3년 생존율은 stage 1과 2에선 88%, stage 3과 4에선 50%였다. 저자들은 T1과 T2 성문상부암의 경우엔 레이저수술이 효과적인 근치적 치료방법이지만, 선택적인 T3와 T4 성문상부암의 경우에 경부청소술이나 방사선 치료를 병합하는 경우엔 시행될 수 있다고 하였다.

1998년 Ambrosch 등은 PT2bN0와 pT3N0 성문암 환자에서 각기 87%, 87%의 5년 국소치료율을 보고하였으며, stage 3, 4의 성문상부암에서는 81%의 국소치료율과 70%에서 후두의 보존이 가능하였다고 보고하여, 제한된 진행성 후두암에서 레이저 후두 절제술의 유용성을 보고하였다.

레이저 후두절제술의 경우 기존의 부분후두절제술에 비해 수술이 용이하고 술 후 이환율이나 합병증이 적고 후두의 기능을 잘 보존할 수 있다는 장점이 있다.

하지만 수술시야가 기존의 술식보다는 작기 때문에 수술시 출혈이 일어나면 수술에 어려움이 많게 된다. 그래서 이 술식을 시행할 때 가장 중요한 점은 철저히 지혈을 하는 것

이다. 특히 내측, 외측의 설후두개벽(medial & lateral glossoepiglottic fold)에 큰 혈관이 분포하여 출혈이 많으므로 이 부위에서는 세심하게 절개를 하고, 지혈을 세심히 해야만 좋은 결과를 얻을 수 있다.

### Salvage Treatment for Recurrent or Residual Advancer Laryngeal Cancer

최근 두경부 암종의 치료에 있어서 기관보존(organ preservation)의 개념이 대두되고 있어, 실제로 조기 후두암의 경우 방사선 단일치료만으로도 5년 생존율 70~90%의 만족할 만한 성적을 얻을 수 있어 방사선 치료가 근치적인 목적으로 사용되고 있고, 진행된 두경부의 암에서 기능을 보존하기 위하여 선행 항암화학요법과 방사선치료 또는 항암 화학방사선치료(chemoradiotherapy)를 우선적으로 선택하는 경우가 증가하고 있다. 따라서 이러한 일차치료의 실패가 발생하였을 경우 적절한 구제치료가 절실한 상황에 있다. 기관보존이란 기능을 최대한 보존하여 삶의 질을 향상시키고 생존율을 극대화하는 방법이지만, 전통적 치료보다는 재발률이 상대적으로 높아 구제수술의 적응이 되는 경우가 많다. 따라서 보존적 치료 혹은 일차치료가 실패한 후 근치 목적뿐만 아니라 동통 완화, 삶의 질의 향상 및 수명 연장을 위하여 이차적인 구제치료가 필요하다.

구제 수술(salvage surgery)시 고려해야 할 사항으로는

연령, 정신 상태, 원격전이 유무, 완전제거 가능성 유무, 기능 장애의 정도, 환자나 보호자의 이해도 등이 있다. 잔류 또는 재발의 부위에 따라 다소 차이가 있을 수 있으나 두경부 암의 국소재발의 경우 약 20~40%의 구제효과를 얻을 수 있다. 그 중에서 일차 방사선치료 후 실패한 초기 후두암에서 특히 유용하며, 진행된 경우라도 후두전적출술 외 보존적 술식의 적용이 최근 늘어나고 있으며 이에 대한 양호한 결과들이 발표되고 있다.

## 구제치료의 문제점

구제치료는 여러 가지 장점이 있는 반면에 역시 여러 가지 문제점을 가지고 있다. 이중 가장 문제가 되는 것이 합병증이 많다는 것이다. 구제치료의 합병증으로는 누공형성, 피판괴사, 창상치유의 지연 및 감염, 1차 또는 2차적인 출혈 및 혈종형성, 공여부 합병증(donor site complication), 그리고 경동맥파열 등이 있다. 이중 누공형성은 다른 수술에 비해 4배 이상 증가하며 보존적 치료로 치유되는 경우가 드물어 추가적인 재건수술이 필요한 경우가 많다. 그 외의 문제점으로는 수술적 제거가 어렵고, 치료 후 재발한 암종 혹은 잔류암이 진단 및 치료에 많이 어려움이 있으며, 구제수술은 암의 병리조직학적 형태, 진행정도, 원격전이 또는 이차암의 발생여부 등을 조기에 파악하여 수술가능성여부를 결정하는 것이 중요하며, 수술의 시기판정에 신중을 기하지 않으면 구제효과를 기대하기 어렵고 오히려 치명적인 결과를 가져올 수 있다.

## Voice Rehabilitation After Total Laryngectomy(TL)

후두전적출술을 받은 환자는 기본적으로 후두 만이 없어진 상태이고, 폐의 호기 능력, 인두, 구강, 입술 등의 조음 기능은 남아있기 때문에, 남아있는 기관을 이용하는 음성 재활이 가능하다. 이 방법은 다시 수술적 음성재활법과 비수술적 음성재활법으로 나눌 수 있다.

### 1. 비수술적 음성재활법

#### 1) 식도발성법

후두전적출술을 받은 환자에서 식도 내에 공기를 저장하였다가 상부로 배출시켜 인두식도분절의 점막을 진동시켜서 발성을 하게 된다. 이 방법은 특별한 수술적 조작이나 기구의 사용이 필요하지 않으며, 양손을 자유롭게 사용할 수 있는 장점이 있다. 하지만 약 40~60%의 환자에서만 비교적

만족할 만한 의사소통이 가능한 발성을 얻으며, 이 방법이 숙달되는데 최소 3~6개월이 걸린다. 또한, 최장 발성 시간이 약 2~3초로 짧으며 음성의 기본 주파수와 강도가 낮아 주변 소음 속에서 의사소통의 명료도가 떨어지는 단점이 있다. 만일 방사선 치료를 시행한 경우 진동을 일으키는 인두 식도분절의 섬유화로 음성의 명료도는 더욱 감소한다.

#### 2) 전기후두를 이용한 방법

전원으로 작동되는 진동발성판과 음의 크기 혹은 고저를 조절할 수 있는 단추를 가지고 있는 인조 발성 기구를 이용하여 의사소통을 하는 방법이다. 전기후두는 비교적 조기에 사용할 수 있고 쉽게 배울 수 있는 장점이 있으나 전원이 필요하고 기계적인 발성음이 나며 대화 시 한손으로 기계를 잡고 있어야 하는 단점이 있다. 또한 굵은 목을 가지고 있거나 통증을 동반한 반흔이 있거나, 방사선 치료로 경부의 부종 및 섬유화가 심한 경우, 술후 합병증이 있는 경우에는 사용이 제한된다.

### 2. 수술적 음성재활법

#### 1) 기관인두 발성법

이 방법은 수술적으로 기관과 인두 사이에 공기의 교통로를 만든 후 호흡 시 폐에 저장된 공기를 기관에서 인두 쪽으로 배출하여 인두 점막을 진동시켜 발성하는 방법이다. 그 술식으로는 Asai, Staffieri 등이 있으나 흡인과 발성 장애의 문제점이 있고 술식이 복잡할 뿐 아니라 방사선 치료의 영향을 받는 단점이 있어 보편적으로 시행되지는 못하고 있다.

#### 2) 기관식도 발성법

기관과 상부식도 사이에 인공적 단락술 후 일측성 판막을 가지는 인공발성관을 삽입하여 발성을 하는 방법이다. 이 방법은 간단한 시술법과 조기에 발성성공을 높아서 최근에는 후두전적출술 후 음성재활법의 일차선택으로 시도되고 있다. 장점으로는 호흡에 따라 발성의 시간과 강도를 변화시킬 수 있으며 발성의 기본 주파수가 안정되고 음질이 좋다. 하지만 한 손을 발성에 사용하여야 하므로 시력과 손동작에 장애가 없어야 하며 윤상인두근 연축이 없어야 양호한 결과를 얻을 수 있다. 이 방법에는 기관식도 단락술과 기관식도 누공술 후 인공발성관 삽입술이 있는데 후자가 선호되고 있다. 기관식도 누공술 후 인공발성관 삽입술(Provox 또는 Blom-Singer)은 후두전적출술과 함께 시행할 수도 있고(일차 기관식도 누공술) 수술 상처가 완전히 치유된 후 시행할 수도 있다(이차 기관식도 누공술). 기관식도 누공술 후 인공발성관 삽입술을 받은 환자의 약 15~25%에서는

유창한 발성이 힘들다. 그 원인으로는 윤상인두근의 연축, 인공발성관의 이탈 혹은 매몰, 인두 협착 등이 있다.

## References

- 1) Ferlito A, Silver CE, Howard DJ, Laccourreye O, Rinaldo A, Owen R : *The role of partial laryngeal resection in current management of laryngeal cancer : a collective review. Acta Otolaryngol.* 2000 ; 120 : 456-65
- 2) Levine PA, Brasnu DF, Ruparelia A, Laccourreye O : *Management of advanced-stage laryngeal cancer. Otolaryngol Clin North Am.* 1997 ; 30 : 101-12
- 3) Eckel HE, Thumfart WF : *Laser surgery for the treatment of larynx carcinomas: indications, techniques and preliminary results. Ann Otol Rhinol Laryngol.* 1992 ; 101 : 113-8
- 4) Iro H, Waldfahrer F, Altendorf-Hofmann A, Weidenbecher M, Sauer R, Steiner W : *Transoral laser surgery of supraglottic cancer: Follow-up of 141 patients. Arch Otolaryngol Head Neck Surg* 1998 ; 124 : 1245-50
- 5) Rudert HH, Werner JA, Hofst S : *Transoral carbon dioxide laser resection of supraglottic carcinoma. Ann Otol Rhinol Laryngol.* 1999 ; 108 : 819-827
- 6) Elo J, Horvath E, Kesmarszky R : *A new method for reconstruction of the larynx after vertical partial resections. Eur Arch Otorhinolaryngol.* 2000 ; 257 : 212-215
- 7) Delaere PR, Hermans R : *Tracheal autotransplantation as a new and reliable technique for the functional treatment of advanced laryngeal cancer. Laryngoscope.* 2003 ; 113 : 1244-51
- 8) Szmaja Z, Szyfter W, Wojtowicz JG, Kruk-Zagajewska A : *Extended fronto-lateral laryngectomy with simultaneous reconstruction by means of a mucochondral nasal septum flap. Eur Arch Otorhinolaryngol.* 1999 ; 256 : 390-391
- 9) Chung PS : *Laser resection of supraglottic cancer. Laryngeal cancer surgery update, 2nd Head and Neck Workshop, 2002*
- 10) Weinstein GS, Laccourreye O, Rassekh C : *Conservation Laryngeal Surgery. In : Cummings CW, Fredrickson JM, Harker LA, Krause CJ, Richardson MA, Schuller DE, editors. Otolaryngology-Head & Neck Surgery, Pediatric. 3rd ed. St. Louis : Mosby Year Book.* 1998 : 2200-2228
- 11) Haughey BH : *Total laryngectomy and laryngopharyngectomy. In : Cummings CW, Fredrickson JM, Harker LA, Krause CJ, Richardson MA, Schuller DE, editors. Otolaryngology-Head & Neck Surgery, Pediatric. 3rd ed. St. Louis : Mosby Year Book.* 1998 : 2229-2241
- 12) Varvares MA, Cheney ML : *Reconstruction of the hypopharynx and cervical esophagus. In : Cummings CW, Fredrickson JM, Harker LA, Krause CJ, Richardson MA, Schuller DE, editors. Otolaryngology-Head & Neck Surgery, Pediatric. 3rd ed. St. Louis : Mosby Year Book.* 1998 : 2242-2257
- 13) Gluckman JL, Farrell ML, Kelly DH : *Vocal rehabilitation following total laryngectomy. In : Cummings CW, Fredrickson JM, Harker LA, Krause CJ, Richardson MA, Schuller DE, editors. Otolaryngology-Head & Neck Surgery, Pediatric. 3rd ed. St. Louis : Mosby Year Book.* 1998 : 2285-2298