

TW2 방법에서 RUS Bone의 기하학적 특성을 이용한 자동 뼈 나이 측정 방법

최재규⁰, 장석환, *신재훈, 김희율
한양대학교 전자전기컴퓨터공학부
*한양대학교 서울병원 소아과

(magicsoft, shjang, wykim)@vision.hanyang.ac.kr

*hjshin@hanyang.ac.kr

Automatic Bone age Estimation base on the Geometric Property of RUS bones in TW2

Jeh-Kyu Choi⁰, Seok-hwan Jang, *Jeh-Hoon Shin, Whoi-Yul Kim
Division of Electrical and Computer Engineering, Hanyang University
*Pediatrics, Hanyang University Medical Center

요약

본 논문에서는 TW2의 손뼈 영상의 기하학적인 모양에 기반한 특징점 정의 방법을 제안한다. 이러한 특징점은 뼈 나이를 자동으로 판별할 수 있는 시스템 개발에 필요한 뼈 나이 판단 기준으로 사용할 수 있다. 본 논문에서 정의한 특징점의 효율성을 검증하기 위해 최근 소아 방사선과에서 촬영한 방사선 영상에 대해 본 논문에서 정의한 특징점 정의에 따라 실험을 하고 그 결과를 한양 대학병원 소아내분비 의사가 평가한 뼈 나이와 비교해 뼈 나이 측정을 위한 특징점 정의의 타당성을 검증하였다.

1. 서론

뼈 나이 평가는 소아과 방사선학에서 자주 실행되는 진료중의 하나로 왼쪽 손목 부분의 뼈 성장의 방사선학적 진료를 기반으로 정상적인 뼈 성장의 나이별 도표와 방사선 필름을 기준으로 질병의 유무를 알아내는 것이다. 실제 나이와 뼈 나이를 측정하여 서로 큰 차이를 보이면, 뼈 성장의 비정상적인 요소(당뇨병, 유전적 질병 등)가 있는 것으로 판단할 수 있다. 뼈 나이 평가에 사용되는 방법은 크게 두 가지가 있다. 뼈 나이 측정을 위해서 사용되는 방법으로 Greulich와 Pyle가 제안한 Atlas매칭 방법이 있다[1]. 이 방법은 왼쪽 손의 방사선 영상을 나이와 성별에 따른 Atlas 패턴 그룹의 방사선 영상들과 비

교하여 의사가 직접 눈으로 비슷한 영상을 찾아 뼈 나이를 추정하는 것이다. 하지만 의사의 숙련 정도나 환자의 부분적 성장 정도에 따라 뼈 나이를 추정하는 과정에서 오차가 발생할 가능성이 매우 높다. 이에 반해 Tanner and Whitehouse 가 제안한 TW2 방법에서는 Atlas 매칭 방법과는 달리 왼쪽 손의 각 뼈를 세밀하게 비교하는 것이다[2]. Atlas 매칭에서는 뼈 전체영상에서 유사도를 분석하는데 비해 TW2방법에서는 각각의 뼈를 분리해서 특징을 분석하기 때문에 자동 뼈 나이 판별 시스템 개발에 TW2가 더 적합한 것으로 판단된다.

2. TW2를 이용한 뼈 나이 측정

그림 1은 왼손 뼈 각 부분의 이름을 나타낸 것이

다. TW2는 손 뼈를 총 16개 항목으로 구분해 그림 2와 같이 각 뼈를 표준 뼈 나이 B~I로 구분해 각 단계를 대표할 수 있는 표준 영상을 수록한 뼈 나이 판별 지침서이다.

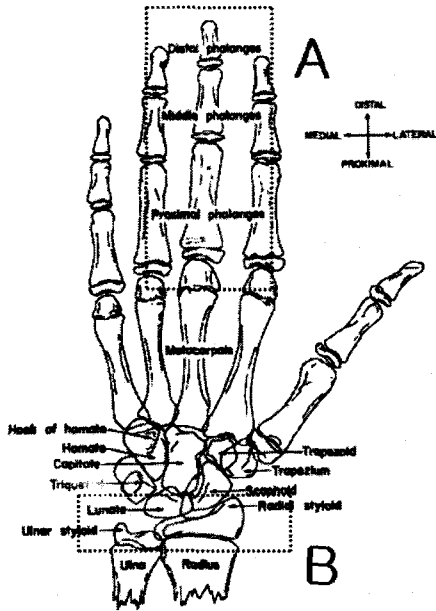


그림 1. 손 뼈의 구조

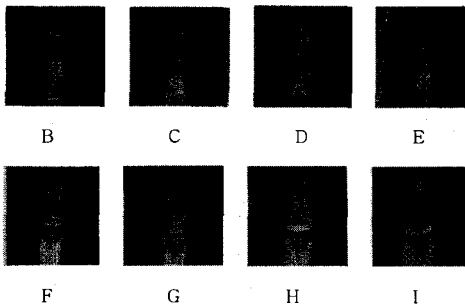



그림 2. TW2의 Distal Phalanges

성별에 따라 뼈의 성장속도가 다르기 때문에 B~I 표준 영상이 남녀로 구분되어 있다. B에 가까울수록 뼈 나이가 적고 I에 가까울수록 많다. 뼈 나이를 측정할 때 각각의 뼈에 대한 특징점을 기준으로 TW2에 수록된 표준 영상과 비교해 B~I로 구분하고 그에 해당하는 점수를 합산하여 그 값을 20 Bones, Carpals, RUS 그래프를 읽어 뼈 나이를 평가한다.

16개 항목, 20개 뼈를 모두 비교하는 20 Bones 방법을 사용하는 것이 가장 좋은 뼈 나이 측정방법이지만 영상처리를 이용하여 현재로서는 자동으로 왼손에 존재하는 모든 뼈의 정확한 추출이 어렵기 때문에 가운데 손가락의 Distal, Middle, Proximal Phalanx 뼈(그림 1에서 A영역)와 손목뼈 위에 있는 Radius, Ulna 뼈(그림 1에서 B영역)의 기하학적인 특징점을 사용해 RUS 스코어 방식으로 뼈 나이를 평가할 수 있도록 특징점을 정의한다. 가운데 손가락과 손목뼈는 Ewa Pietka가 제안한 뼈의 threshold 값을 조정하는 방법을 사용해 정확히 위치를 추출할 수 있다[3][4][5].

3. TW2를 이용한 특징점 정의

기존에 손가락의 절대 길이를 측정해 뼈 나이를 측정하려고 한 연구가 있었다[6]. 그러나 사람들의 손 뼈 길이는 편차가 심하기 때문에 단순히 손뼈의 절대길이만을 이용해 뼈 나이를 측정하는 방법은 한계가 있었다. TW2에 수록된 영상을 세밀하게 분석하여본 결과 각각의 뼈를 B~I로 분류할 수 있는 기하학적 특징을 찾을 수 있었다. 특히 디지털 영상처리 기법을 이용하여 뼈의 형태 추출이 상대적으로 쉬운 Distal, Middle, Proximal Phalanx 뼈와 Radius, Ulna 뼈를 대상으로 TW2에 수록된 해당 영상의 기하학적인 특징점을 다음과 같은 방법으로 정의하였다.



a) Distal b) Middle c) Proximal

그림 3. 가운데 손가락 뼈의 특징점 추출 예

I. Distal Phalange의 특징점 정의

그림 3-a처럼 TW2에 수록된 Distal 표준 영상에서 손끝 뼈의 길이(③)와 성장 판의 길이(②), 가운데 뼈와의 거리(①)를 측정해 ①에 대한 ②, ③상

대적 비율을 측정해(소수점 2째 자리에서 반올림)
표 1과 같은 Distal Phalange의 특징점을 정의한다.


표 1. Distal Phalange 특징점 (①:②:③)

번호	남자	여자
B	1.00 : 0.25 : 2.25	1.00 : 0.25 : 2.25
C	1.00 : 2.50 : 5.00	1.00 : 2.50 : 4.50
D	1.00 : 3.50 : 5.00	1.00 : 2.33 : 3.67
E	1.00 : 4.00 : 4.50	1.00 : 2.67 : 3.33
F	1.00 : 7.50 : 6.00	1.00 : 6.67 : 5.33
G	1.00 : 8.00 : 7.50	1.00 : 6.67 : 6.00
H	1.00 : 8.50 : 8.50	1.00 : 7.33 : 7.33
I	1.00 : 19.0 : 19.0	1.00 : 22.0 : 22.0

Middle Phalange와 Proximal Phalange의 특징점 정의도 Distal Phalange와 같은 방법으로 정의한다.

II. Radius 의 특징점 정의

Radius는 그림 1의 B영역에서 우측에 있는 삼각형 모양의 뼈이다. Radius는 나이가 어릴 때는 그림 4-a와 비슷한 모양을 갖고 있지만 나이가 들수록 그림 4-b처럼 삼각형 모양이 뚜렷해지는 특징을 갖고 있다. 이러한 Radius의 성장 특징을 고려해 다음과 같은 방법으로 특징점을 정의한다. 먼저 그림 4-a처럼 Radius 뼈의 폭 ①과 손목뼈 ②의 길이를 측정해 비율을 계산한다. 만약 비율이 남자 55%, 여자 58% 이상인 경우(TW2에서 E~H 영상에 해당됨)에는 그림 4-a 대신 4-b를 사용한다. 이때 Radius 뼈는 삼각형 형태로 이미 고정되므로 그림 4-b에 보이는 것처럼 삼각형을 모델로 만들고 ①, ②, ③의 길이를 구해 ①에 대한 ②, ③의 상대적인 비율을 표 2처럼 특징점으로 정의한다.



a) TW2 C 영상 b) TW2 F 영상


그림 4. Radius 특징점 추출 예

표 2. Radius 비율 (①:②:③)

번호	남자	여자
B	점유율 < 10%	점유율 < 10%
C	10% < 점유율 < 35%	10% < 점유율 < 35%
D	35% < 점유율 < 55%	35% < 점유율 < 58%
E	1.00 : 2.00 : 1.67	1.00 : 2.22 : 2.00
F	1.00 : 2.86 : 2.79	1.00 : 2.17 : 2.00
G	1.00 : 2.71 : 2.50	1.00 : 2.16 : 1.94
H	1.00 : 2.36 : 2.14	1.00 : 2.17 : 1.91

III. Ulna 의 특징점 정의

Ulna는 그림 1의 B영역에서 좌측에 있는 뼈이다. Ulna도 Radius와 마찬가지로 나이가 어릴 때는 그림 5-a와 비슷한 모양을 갖고 있지만 나이가 들수록 그림 5-b와 같은 모양으로 뼈가 변형된다.



a) TW2 F 영상 b) TW2 G 영상

그림 5. Ulna 특징점 추출 예

먼저 그림 5-a처럼 Ulna 뼈의 폭 ①과 손목뼈 ②의 길이를 측정해 비율을 계산한다. 비율이 남자 58%, 여자 65% 이상일 경우에는 그림 5-b처럼 Ulna의 하단부 두 점과 상단의 점을 연결해 삼각형을 만들고 ①, ②, ③의 길이를 구해 ①에 대하여 ②, ③의 상대적인 비율을 정의했다.

3. 실험 결과

특징점 정의의 타당성을 검증하기 위해 종합 병원에서 최근에 촬영한 방사선 사진 73개의 이미지를 사용해 실험을 하였다. 실험 영상들 중에 뼈 영역이 선명하지 못해 판별이 모호한 약 5%를 제외하고 나머지 영상들은 본 논문에서 제안된 방법으로 B~I를 구분해 TW2에 수록된 RUS값을 합산해 TW2에 정의된 RUS 그래프를 읽어 뼈 나이를 측정했다. 실험 결과의 정확도를 확인하기 위해 소아 내

분비 학회의 권위자가 평가한 뼈 나이와 비교해 정확도를 확인하였다.

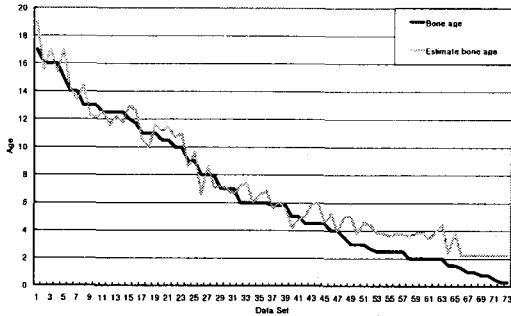


그림 6. 실험 결과

그림 6의 그래프의 가로축은 실험 데이터의 개수이며, 세로축은 1~20살의 뼈 나이이다. 의사가 판독한 영상을 기준으로 나이 순으로 정렬한다. 검은 선은 전문가가 판독한 뼈 나이를 회색 선은 본 논문에서 제안한 방법으로 평가한 뼈 나이를 표시한 것이다.

73개의 이미지에서 전문가가 판독한 뼈 나이와 본 논문에서 제안된 특징점을 적용한 뼈 나이 사이에 평균 1.00살(표준편차 0.59)의 뼈 나이 차이가 발생했다. 4살 미만의 유아일 경우 성장판의 크기가 너무 작아서 RUS를 이용하는 방법으로는 정확한 평가가 어렵기 때문에 Carpal에 대한 추가적인 판별이 필요하다. 4살 미만의 유아를 제외할 경우 평균 0.72살(표준편차 0.49)의 오차가 발생했다.

4. 결론

본 논문에서는 TW2에 수록된 각각의 뼈에 대한 영상을 분석해 뼈 형태에 따른 기하학적인 모형을 정의하고 이를 바탕으로 뼈 나이 평가에 사용할 수 있는 특징점을 정의하였다. 본 논문에서 제안된 특징점 정의는 뼈 나이를 자동으로 판별하는 시스템에 개발에 유용하게 사용할 수 있다.

참고문헌

- [1] W. W. Greulich and S. I. Pyle, Radiographic Atlas of Skeletal Development of Hand Wrist, 2nd ed. Stanford, CA, Stanford Univ. Press, 1971.
- [2] J. M. Tanner and R. H. Whitehouse, Assessment of Skeletal Maturity and Prediction of Adult Height (TW2 Method), London, U.K. Academic, 1975.
- [3] E. Pietka, A. Gertych, S. Pospiech, Fei Cao, H.K. Huang and V. Gilsanz, "Computer-Assisted Bone Age Assessment: Image Preprocessing and Epiphyseal/ Metaphyseal ROI Extraction," IEEE Transaction on Medical Image, Vol. 20, No. 8, pp. 715-729, August 2001.
- [4] E. Pietka, M. F. McNitt-Gray, M. L. Kuo "Computer-Assisted Phalangeal Analysis in Skeletal Age Assessment," IEEE Transactions on Medical Imaging VOL. 10. No. 4, pp.616-620. December 1991.
- [5] E. Pietka, Lotfi Kaabi, M. L. Kuo, "Feature Extraction in Carpal-Bone Analysis," IEEE Transactions on Medical Imaging VOL. 12. No. 1, March 1993.
- [6] Stanley M.Garn, "Metacarpophalangeal Length in the Evaluation of Skeletal Malformation," Radiology 105:375-381, November 1972.