

## 난치성 궤양 (indolent ulcer)

이 승 근 원장  
청주고려동물병원

1. Indolent Ulcer : A superficial erosion of the corneal epithelium characterized by its refractory nature

### 2. Synonym

- Corneal erosion
- Boxer ulcer
- Noninfected superficial corneal ulcer
- Epithelial dystrophy
- Persistent ulcer
- Rodent ulcer
- Refractory epithelial erosion
- Recurrent corneal erosion syndrome

### 3. Signalment

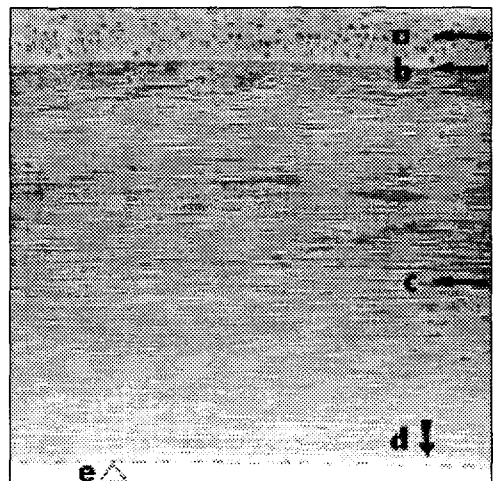
- Middle to old age
- Sex : No proven sex predisposition
- Breed predisposition  
Boxer, Welsh corgi, Poodle, Lhasa apso, Dachshund  
등 24 종

### 4. Cause

- Primary  
Inherited corneal epithelial basement membrane dystrophy

### 5. The layers of the normal cornea

- Cornea : 5 layers로 구성  
a : Anterior epithelium



- b : Subepithelial  
basement membrane
- c : Stroma
- d : Descemet's membrane
- e : Corneal endothelium  
(posterior epithelium)

## 6. Secondary

- Trauma
- Chronic corneal inflammation
- Eyelash or eyelid abnormalities
- Corneal edema
- Tear film abnormalities
- Acquired epithelial basement membrane abnormality
- Endocrinopathy
  - Diabetes mellitus
  - Hyperadrenocorticism
  - Hypothyroidism
- ⇒ Fragile corneal epithelium  
(susceptible to injury, delayed healing)

## 7. Pathogenesis

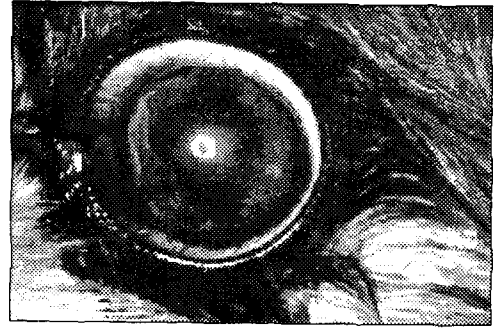
- 정확한 기전은 알려지지 않음
- Corneal epithelium은 basal membrane에 있는 hemidesmosome에 의해 stroma와 부착
- Hemidesmosome이 부족하거나 basal membrane에 이상이 있을 때 발생

## 8. Clinical Signs

- Variable pain
- Increased tearing
- Blepharospasm
  - Red eye
  - Cloudy eye
  - Ocular discharge

### 9. Diagnosis

- History
- Signalment
- Ophthalmic exam

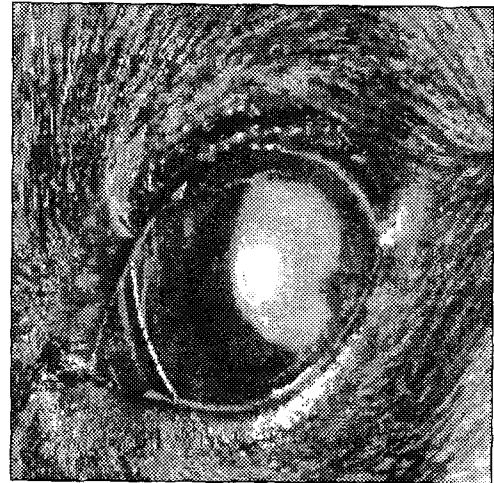


### 10. Ophthalmic exam

- Erosion 주위에 unattached epithelium이 선명하게 나타남

### 11. Fluorescein Stain Test

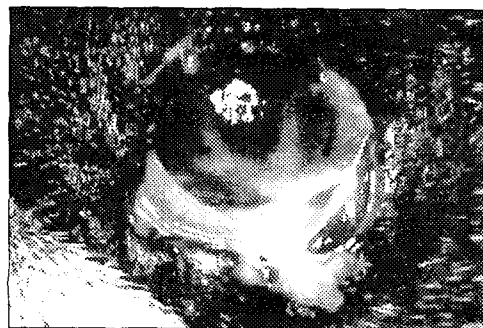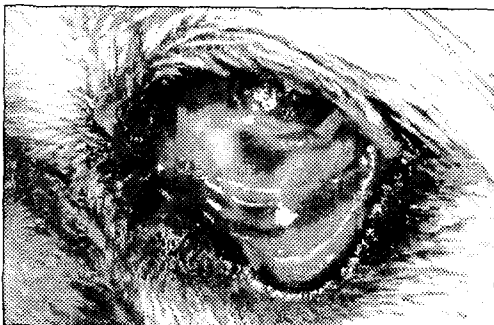- Ulcer bed와 unattached epithelium의 정도를 판단 가능 (underlying stroma가 염색)



### 12. Differential diagnosis

- KCS (Keratoconjunctivitis sicca)  
: Schimer tear test로 rule out 가능
- Infection
- Ectopic cilia
- Foreign bodies
- Entropion

### 13. KCS, Secondary Bacterial Infection



Schimer tear test : 0 mm/minute

### 17. Schirmer Tear Test (STT)

- Basal tear production을 측정하는 방법
- 상품화된 tip을 하안검과 각막사이에 넣고 눈을 감은 상태에서 1분 후에 tip을 꺼내어 눈물량을

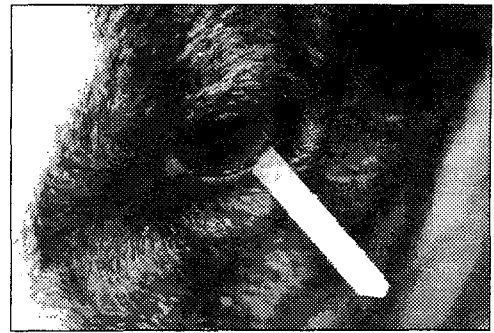
측정

- Interpretation (Small animal)

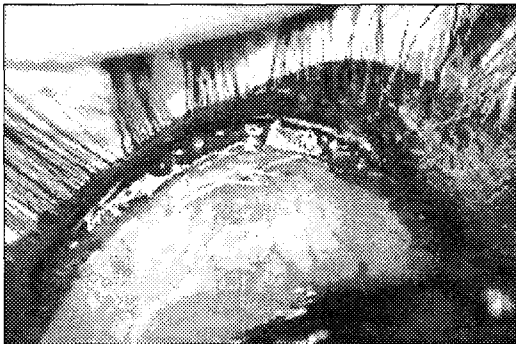
: 9 mm 이상 : normal (대부분의 개, 고양이는 17 mm 이상)

5 - 9 mm : probably decreased

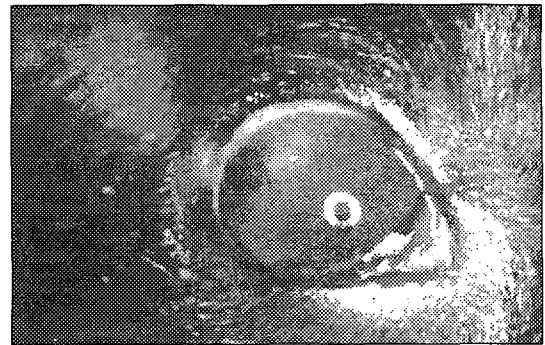
5 mm 미만 : definitely decreased




Ectopic Cilia



Foreign bodies



Entropion



## 18. Treatment

### 가. Medical management

#### 1) Antibiotics

##### 가) Prophylactic treatment

- exposed corneal stroma 감염가능

##### 나) 2 - 4 times/day

##### 다) The choice of antibiotics

- Culture

- Appearance of the ulcer
  - Experience of the practitioner
- 2) Atropine
- 가) Relieve pain
    - Blocking the spasm of the ciliary muscle
  - 나) Dilate the pupil
    - Prevention or reduction of uveitis-induced adhesions of the iris to the lens
- 3) Hyperosmotic Agents
- 가) 2.5 - 5 % NaCl
  - 나) Dehydration of the ulcer bed
    - Promote the attachment of basement membrane
    - Speed epithelization of the defect
- 4) Antiprotease Drugs
- 가) 2%, 5 % Acetylcysteine sol.
    - Anticollagenase - stromal ulcer
    - Mucolytic : to dissolve mucus in dry eye patients
  - 나) 5% Polysulfated glycosaminoglycan
    - (Adequan) sol.
  - 다) Fresh serum
    - Epithelial growth factor
    - Antiprotease activity
    - 1 drop/ hr for 12 - 24 hours

Modified Severin's Ulcer Mixture

Drug	Amount of mixture	Final Conc.
Acetyl cystein(10%)	6 ml	2.5%
Artificial tears	6 ml	
Gentamycin(3mg/ul)	6 ml	0.075%
Atropine	6 ml	25%

나. Surgical Treatment

- 1) Superficial Grid keratotomy (GK)
- Multiple Linear Keratotomy
- 가) Purpose

- Non-vitalized epithelium 제거
- Inflammatory mediator 의 release 촉진
- New epithelium 의 attachment 를 위해 roughened surface 제공

나) Disadvantage

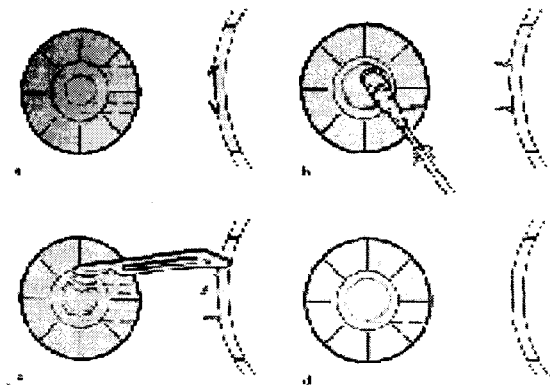
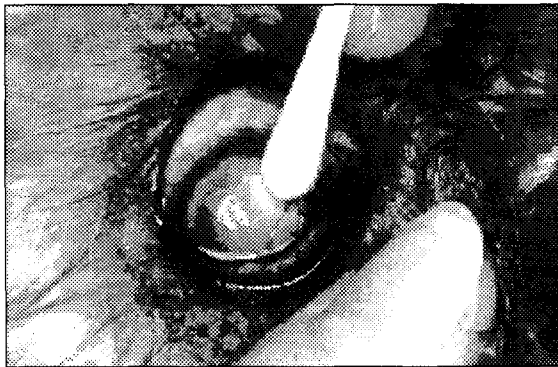
- 각막 천공 가능성

다) Procedure

- Topical anesthesia
- Debridement
- Grid erotomy

# Debridement

- No. 15 blade 또는 멸균된 면봉 (dry cotton-tipped applicator : CTA) 을 이용해서 눈가장자리 방향으로 loose한 epithelium을 제거
- 가장 중요한 원칙  
: 정상적인 corneal epithelium 은 제거 되어서는 안되며 loose 한 epithelium 은 모두 제거



Post debridement

- 결손부의 끝은 underlying stroma에 단단히 부착되어 있고 - epithelium은 더 이상 면봉으로 제거되지 않는다



## # Grid keratotomy

### - Indication

: Debridement 만으로 결손부위의 epithelization 이 충분히 되지 않을 때

### - Purpose

: Stroma 에 열상을 만드는 것이 아니고 epithelial basememt membrane 에 최소한의 침투부위를 만드는 것

### - Procedure

: 22 - 25 G needle 을 이용하여 ulcer 부위의 anterior stroma 에 흔적이 남을 정도의 압력을 주면서 긁는다.


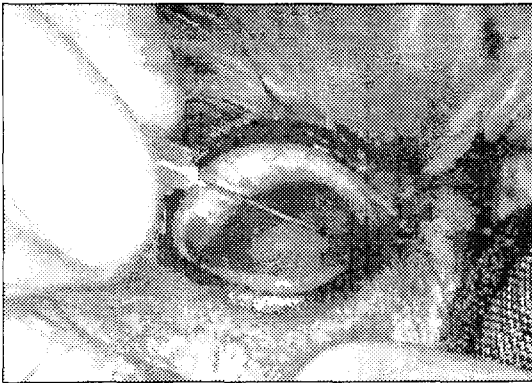
1mm 간격으로 grid 모양으로 정상적인 epithelium 이 약 1mm 정도 포함되도록 긁는다

### - Pathogenesis

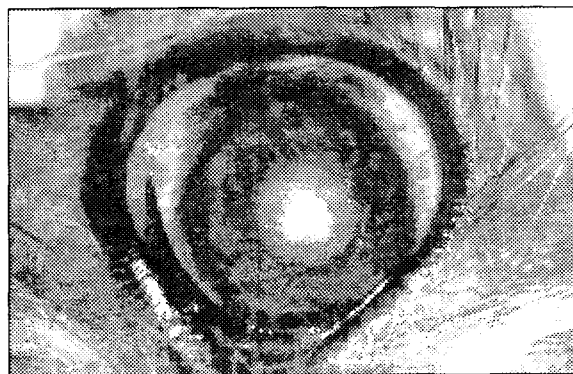
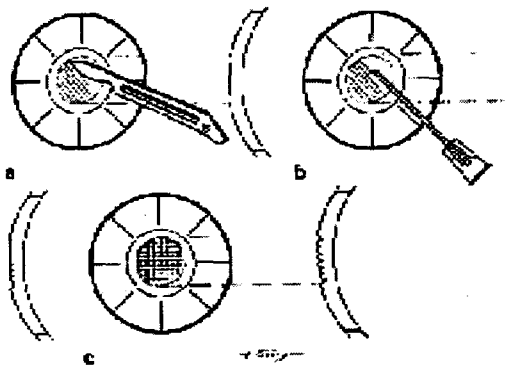
: 정확한 기전은 밝혀져 있지 않음

Epithelial adhesion 의 효과는 좋은 것으로 알려져 있음

## Grid keratotomy



## Post-Grid keratotomy



After care

- Third Eye Flap
- Topical antibiotics solution
  - : Triple antibiotics
  - Chloramphenicol
- Topical cyclopletic : 1% atropine
- Topical hyperosmotic agent : 2-5 % NaCl
  - : edema 감소
- Soft contact lens or collagen shield
- Elizabeth collar (self trauma 방지)

Prognosis

- Usually good
- Often repeated debridement is required

## 2) Multiple Punctate Keratotomy (MPK)

가) Purpose

- Non-vitalized epithelium 제거
- Inflammatory mediator 의 release 촉진
- New epithelium 의 attachment를 위해 roughened surface 제공

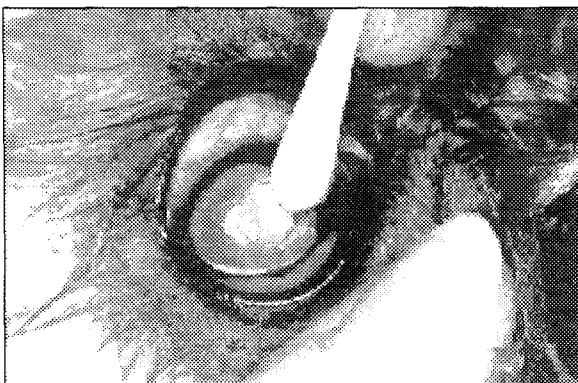
나) Disadvantage

- 각막 천공 가능성

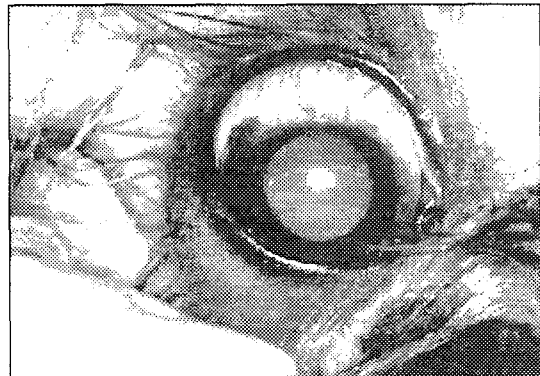
다) Procedure

- Topical anesthesia
- Debridement
- Grid keratotomy

Debridement



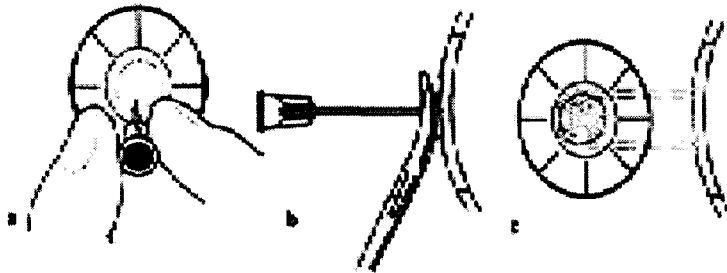
Post - Debridement





### # Multiple punctate keratotomy

- 20 - 23 G needle을 이용하여 노출된 stroma에 여러 개의 anterior stromal punctate
- 깊이는 전체 각막의 1/4에서 1/3 정도로 하며 간격은 0.5 - 1 mm 정도로 한다
- Ulcer 주위의 정상 cornea가 1-2 mm 정도 포함 되도록 한다
- Mosquito forceps을 이용하여 20 G needle을 고정하여 시행할 수 있다



### - After care & Prognosis

: Same as Grid keratotomy

### 3) Superficial Keratectomy

#### 가) Purpose

- Corneal layer의 가장 바깥부분을 제거

#### 나) Disadvantage

- Underlying problem 이 확인, 치료되지 않는다면 keratectomy site 가 더 깊은 non-healing ulcer 를 유발

#### 다) Procedure

- General anesthesia
- 시술동안 각막 건조 예방
- Superficial keratectomy
- Debridement : superficial cornea를 제거

### # Superficial Keratectomy


: # 64 beaver 또는 # 15 Bard-Parker blade를 이용하여 각막의 전체 깊이의 1/3 이 넘지 않도록 incision

: Martinez separator로 lamellar plane을 따라 잘라 낸다.

: Corneal scissor를 이용해서 병변부의 limbus를 따라서 잘라 낸다.

: 병변부를 모두 제거한 후에 모든 혈관이 제거되었는지를 확인한다.

: 이때 각막은 깨끗하지만 며칠 후에는 다시 흐릿해진다.



라) After care

- Antimicrobial therapy
- Corticosteroid
  - : 반흔을 최소화 시키는 것이 목적
- Complication
  - : Cornea의 re-epithelization이 안될 경우

마) Prognosis

- 원인에 따라 다양

※ Corneal Protection

- Bandage of Soft Contact lens (SCL)
- Cyanoacrylate adhesive (Nexaband)
- Collagen shield
- Third eye flap
- Conjunctival flap

1. Bandage of Soft Contact lens (SCL)

가. Purpose

- 1) Protective shield on the cornea
- 2) Damaged cornea 와 eyelid 의 접촉방지
- 3) Cornea repair, patient comfort 에 도움

나. Indication

- 1) Corneal ulceration
  - Relieve pain
  - Ulceration 된 부위에 tear film 을 유지시켜 healing 에 도움
- 2) Corneal edema
  - Epithelial bullae rupture prevention

- 3) Adnexal problem
  - Districhiasis
  - Entropion
  - Ectopic cilia
  - Surgery 전까지 Corneal abrasion prevention

- 4) Traumatic injury

- Laceration
- Perforation

- 5) Advantages

- 착용, 제거가 편리
- 이물감이 적음

- 6) Disadvantages

- 불편함을 느끼는 환자는 적용이 어렵다

다. Contraindication

- 1) KCS
- 2) Acute infection
- 3) Atopy - Allergic reaction
- 4) With dye stain test - Fluorescein, Rose bengal 등의 염색약과 같이 사용 금지
  - Lens surface 에 흡수 될 가능성 있음


라. Instrument

- 1) Soft contact lens
  - 0.15 mm thick
  - Diameter range : 15.5 - 32 mm
  - Radius of curvature range : 8.2 - 20 mm
- 2) Cornea diameter 보다 몇 mm 정도 더 큰 lens 적용
  - Lens 가 limbus 를 덮을 수 있도록 함

마. Procedure

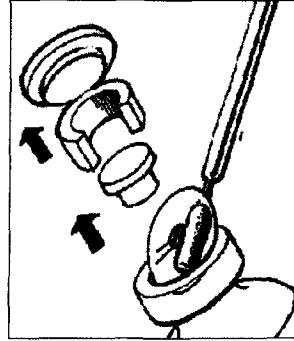
- 1) 7 - 10일 간격으로 제거하여 세척, 소독하여 재착용
- 2) Re-epithelization이 완벽하게 될 때까지 계속착용

Step 1 : Applying Drops



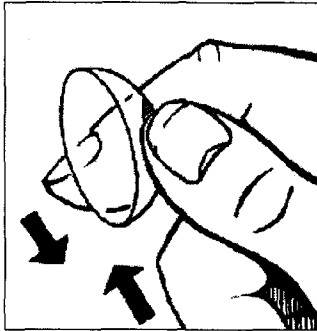
Topical Anesthesia

Step 2 : Removing lens from container



용기에서 멸균적인 방법으로 lens를 꺼내야 한다.  
- 멸균된 면봉 같은 날카롭지 않은 기구를 사용

Step 3 : Handling the lens




일단 용기에서 lens를 꺼낸 후에는 소독한 마른 손으로 만져야 한다. 각막에 닿을 부분은 손으로 만지지 않도록 하며 그림과 같이 다루어야 한다.

Step 4 : Positioning the eye




Lens를 잡고 있는 손으로 최대한 상안검을 잡아당기고 다른 손으로 그림에서처럼 하안검을 잡는다.

Step 5 : Fitting the lens



각막 위와 제3안검 아래에 Lens를 삽입하고 이때 필요하다면 제3안검을 Forceps으로 잡아 당긴다.

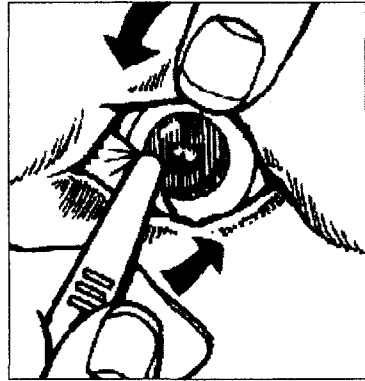
Step 6 : Adjusting the lens



- 일단 lens가 제3안검 아래에 고정되면 ventral fornix 방향으로 돌리고 상안검 아래로 올린다  
- 이 때 엄지와 손가락으로 상안검을 올려주면 용이하게 할 수 있다.

Step 7 : Pulling the nictitating membrane over the lens

- 만약 제3안검 아래에 고정하지 않고 각막에 부착한 경우에는 forcep을 이용하여 lens위로 제3안검을 올린다



## 2. Cyanoacrylate adhesive (Nexaband)

가. Purpose

- Seal corneal defect
- Support deep corneal ulcer during healing

나. Disadvantage

- Foreign body reaction (Excess adhesive)

다. Procedure

- Heavy sedation or anesthesia
- Debridement
- Complete Drying
- Adhesive dropping
- A bandage of soft contact lens



라. Contraindication

- Corneal infection or necrosis
- Large wound
- Penetrated the full corneal thickness wound

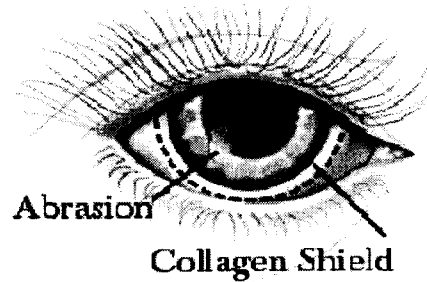
## 3. Collagen shield

가. Purpose : enhance corneal healing

- Hydrating, protecting the corneal surface
- Guiding new corneal epithelial cells into the wound

나. Breaks the corneal pain cycle

- Reducing the blepharospasm
- Reducing any tendency for the dog to rub the eye



다양한 치료방법에 따른 치료율의 비교

Treatment method	치료율(NO case)	평균치료기간(일)
Debridement	84% (16/19)	23.1
Bandage of SCL	61.5% (16/26)	24.8
Collagen shield	44%(11/25)	15
Debridement and PSGAG	83.3%(15/18)	12
Third eye flap	68%(17/25)	17.9
Superficial keratectomy	100%(24/24)	9.3
Grid keratotomy (GK)	83.3%(15/18)	8.3
MPK	88.9%(16/18)	12

Summary

The basic treatments

- Epithelial & stromal debridement with a swab or diamond burr.
- Possible placement of a collagen shield or nictitans flap.
- Topical treatment with Adequan IM diluted in artificial tears
  - : 1 ml Adequan + 4 ml tears
  - : One drop four times daily.
- Topical treatment with an antibiotic drop
  - : Three times daily
- 5% sodium chloride ointment
  - : Four times daily.



If inflammation is severe

- Topical treatment with nonsteroidal agent
  - : Four times daily
  - (Voltaren, Ocufen, or Profenyl)
- Cyclosporine A (Optimmune)
  - : Twice daily

Healing time

- Healing typically occurs rapidly
- Fluorescein negative
  - : 7-10 days
- Vascular keratitis
  - : Often several months