

된 상태로 이완시 입술이 닫히지 않고 구순폐쇄시 입 주위가 긴장되며 비순각(Nasolabial angle)이 예각으로 심미적으로 좋지 않은 안모를 가지게 한다.

교정에 의한 양악전돌증의 치료는 치료기간이 장기간 걸리며, maximum anchorage를 위하여 헤드기어나 SAS 같은 추가적인 장치를 필요로 하며 전치부의 과도한 이동에 의한 치근 흡수의 가능성이 높고 교정치료중 불안정한 교합이 발생하고 치조골의 두께에 따라 치아이동이 원하는 만큼 이동하지 못해 심미적으로 만족하지 못하는 결과를 초래하기도 한다.

전방분절골절술(Anterior segmental osteotomy)을 이용하여 치조골 및 전치를 한번에 원하는 위치로 이동한 후 설측교정술을 이용하여 슬후교정을 하는 방법은 치료기간을 8 ~ 10개월 이내로 대폭 줄여주며 수술 직후 안모의 즉각적인 심미개선을 통해 교정치료에 대한 환자의 협조도가 좋아지는 장점이 있다.

1999년부터 전방분절골절술을 이용하여 양악전돌증을 치료한 이후 200증례이상을 경험하면서 이 치료방법의 적응증, 장·단점 및 치료 protocol, 치료 계획시 고려 사항 및 증례발표를 통해 그 동안의 일련한 임상경험을 나누고자 한다.

## OP-20 구연

### 악교정 수술을 위한 Model surgery의 임상적 응용

김정기  
전북대

악교정수술은 골격성 부정교합 환자의 치열의 기능적배열과 안모의 심미적 개선, 치료 후 안정성을 높여주는 효과적이고 적극적인 치료로 받아들이고 있으며, 경제 사회적 수준의 향상으로 안모개선을 위한 환자들의 욕구의 증가는 악교정수술의 필요성을 증가시켜왔다.

전통적으로 악교정수술을 시행하기 전 paper surgery를 통하여 수술량을 대략적으로 결정한 후 모형상에서 안정적인 교합을 얻을 수 있는 상태로 Model surgery를 시행하는 방법이 일반적으로 이용되어 왔다. 최근에는 computer-assisted prediction이 다양한 컴퓨터 프로그램의 개발과 보급으로 악교정수술에 도입되어 사용되고 있어, 수술 후 안모의 변화까지도 손쉽게 예측해 볼 수 있다.

그럼에도 불구하고, 이러한 computer-generated prediction은 2차원의 예측이라는 한계를 가지고 있으며, 결국 수술 후 형성되는 최종적인 교합을 결정하기 위해서는 model surgery가 필수적이라 할 수 있다. 뿐만 아니라 이러한 악교정수술은 교정의와 수술의 사이의 정확한 의사소통이 필요한데, 수술 후 교정의가 원하는 교합상태를 model surgery로 만든 surgical wafer로 표현할 수 있으며, 또한 교정의가 심미적인 면을 고려하여 기능적인 교합을 형성하기 위해 필요로하는 수술량과 방향, 공간적인 악골의 위치까지도 결정해 줄 수 있다는 점에서 model surgery의 정확성이 요구되어진다.

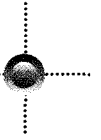
이에 정확한 model surgery를 위한 방법을 알아보고 임상적 적용을 살펴보고자 한다.

## OP-21 구연

### 악교정 수술환자에서 Micro-Implant의 응용

\*주보훈  
삼성서울병원 치과

최근 골나사 (Mini-Implant 또는 Micro-Screw)의 소개이후 이를 이용한 교정치료의 효과를 증대시키기 위한



많은 임상 시도와 연구가 발표되었다. 특히 전치부 돌출경우 소구치 발거후 이를 완화하기 위한 전치부 견인시 끝나사를 이용한 최대고정원의 확보는 보다 많은 양의 전치부 후방견인 뿐 아니라 구치부에서 생길 수있는 여러 부작용을 최소화 시킴으로서 끝나사가 치료효과 증대에 미치는 영향은 이미 검증된 바 있다. 악교정수술 환자에서의 끝나사의 응용은 간단히 끝나사를 이용하여 악골간의 고정시 이를 사용할 수도 있지만, 악교정수술 환자의 교정치료 및 수술 계획 수립시 끝나사를 이용한 치료효과의 극대화를 위한 노력은 발표가 전무한 상태이다.

저자는 악교정수술환자의 치료계획 수립에 있어 끝나사를 응용하여 기존의 치료방법에 비해 악기능 뿐 아니라 안모의 개선에 있어 보다 치료효과를 극대화시키는 방법에 대하여 소개하며, 이의 장단점을 증례를 통하여 비교 분석하고자 한다.

### OP-22 구연

## 디지털 이미지의 관리 및 응용

\*최정호, 남동석  
서울대학교

교정 진단 및 치료 과정에서 방사선 사진 및 구내/안면 사진 등의 영상 자료는 여러 목적으로 사용되며, 매우 중요한 가치를 지닌다.

사회의 전반적인 추세에 따라, 임상 교정 분야에 디지털 카메라 및 방사선 장비의 보급이 빠르게 확산되고 있다. 디지털 이미지는 시간에 따른 변화, 손상 및 분실의 위험이 없고, 보관에 따른 공간을 차지하지 않는 등 여러 장점을 가지고 있다. 이러한 장점들로 인해 디지털 이미지는 점차 기존의 필름 이미지들을 대체하며 더 널리 이용 될 것으로 예상된다.

디지털 이미지에 대한 이해, 프리젠테이션을 위한 디지털 이미지의 활용, 논문 원고 게재시의 디지털 이미지 규격 등의 내용으로, 디지털 이미지의 효율적인 활용을 위한 방안들을 발표하고자 한다. 잘못 현상된 X-ray film, 촬영 조건이 좋지 못했던 임상 사진 등을 디지털 이미지의 특성을 이용한 조작으로, 보다 선명한 영상을 얻을 수 있는 방안 등의 내용으로 실제 임상에서 효과적으로 사용하기 위한 방법 등도 소개하고자 한다.

### OP-23구연

## Orthodontic Challenge from Clinical Experience

윤영주  
조선대학교

오늘날 교정치료의 기법과 재료의 개발은 발전을 거듭하여 교정학을 정복하고자 하는 수 많은 임상가들에게 큰 도움이 되고 있다. 그럼에도 불구하고 임상경험이 쌓이면 쌓일수록 교정학 분야는 우리가 쉽게 정복할 수 있는 대상이 아니라 언제나 도전해야 할 과제로 남아 있다. 아무리 동일해 보이는 증례라 하더라도 좋은 치료결과를 얻는 경우가 있는가 하면 낭패를 보는 경우도 있다. 또한 교정학을 완전히 정복한 듯 하다가도 원하는 대로 치료가 진행되지 않을 경우에는 의기소침해지고 자신없어 지기도 한다. 그래서 교정학은 어렵지만 재미있는 것 같다. 이에 연자는 임상경험을 통해 얻어진 다양한 증례들을 비교분석 하면서 교정치료의 이론과 실재를 논하고자 한다.