

소아 암의 병태생리

최 명 애

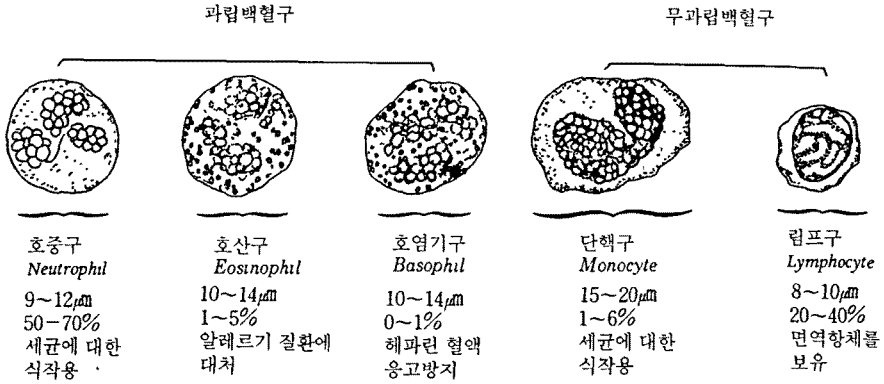
(서울대학교 간호대학)

소아암의 병태생리

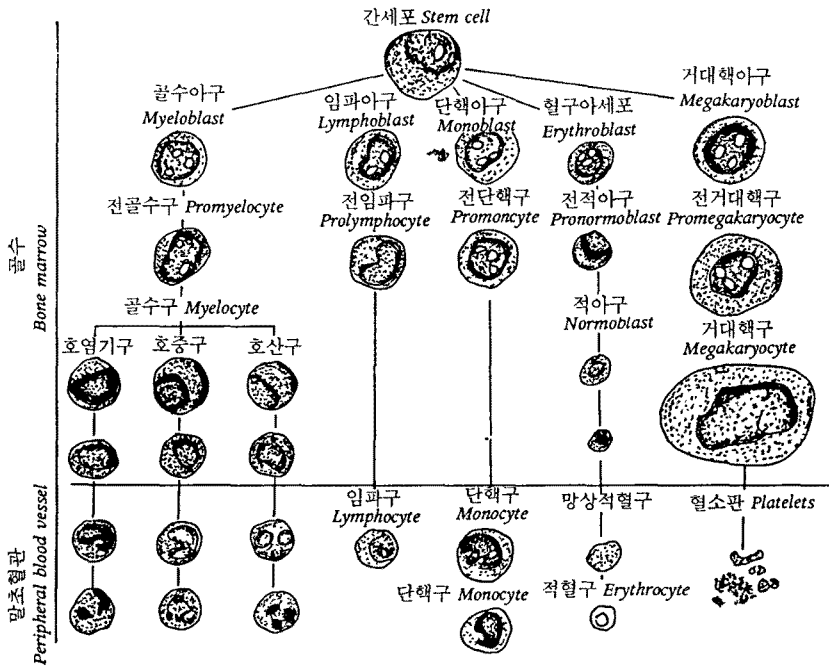
백혈병과 악성 임파종의 병태생리

I. 백혈병 (Leukemia)

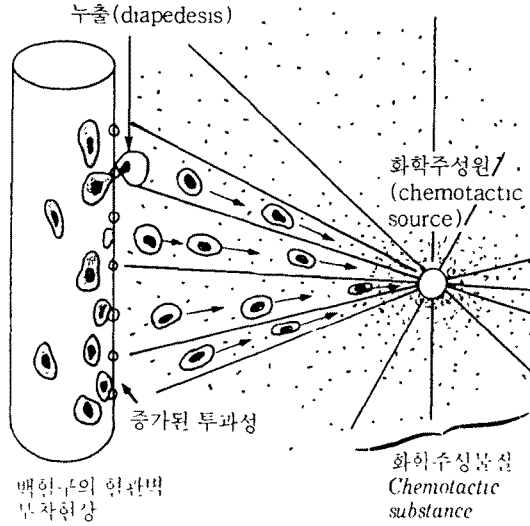
- 정의 : 백혈구 전구세포들의 악성종양
- 백혈구



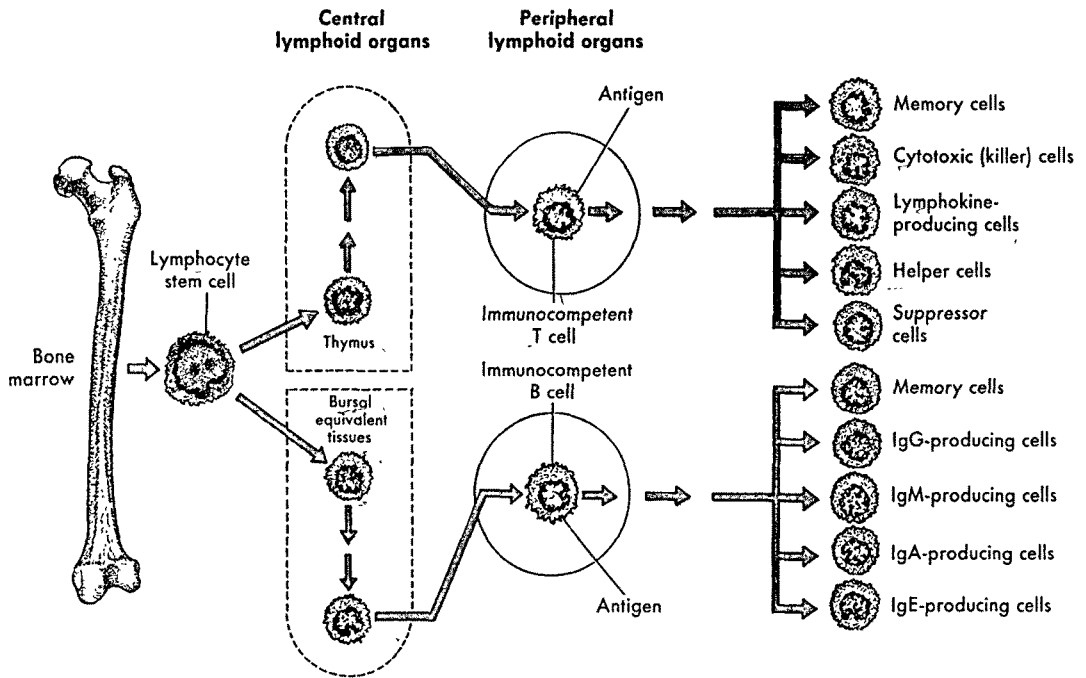
1) 백혈구의 생성 및 분화

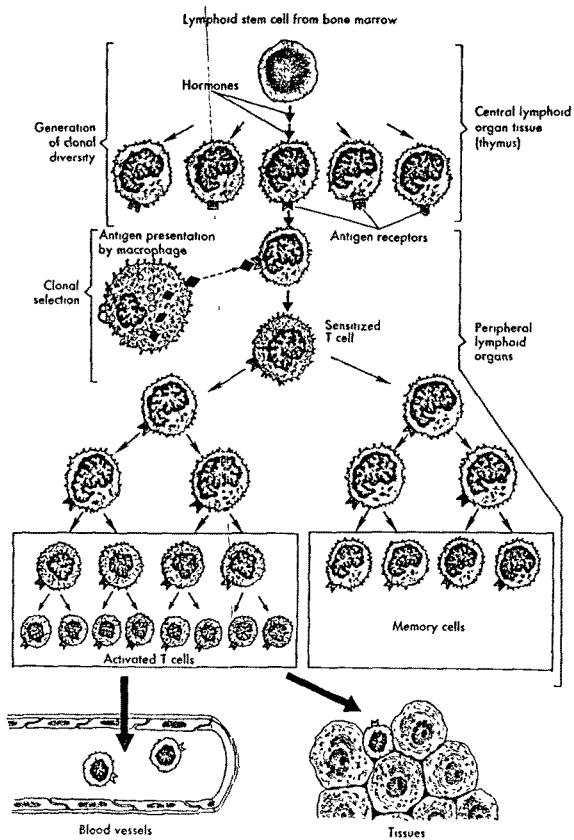
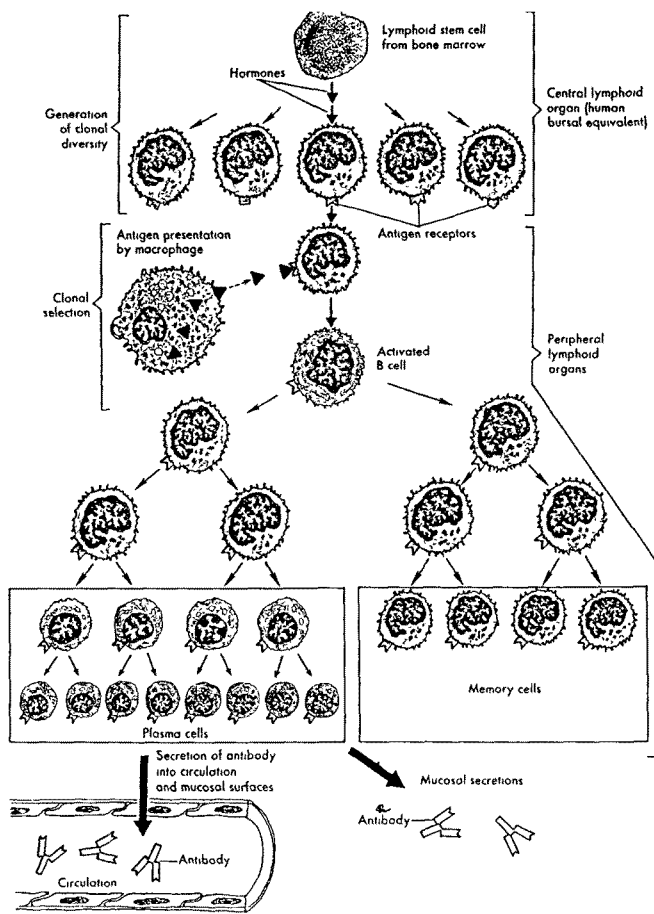


2) 호중구와 단구의 탐식작용



3) 임파구의 생성과 성숙

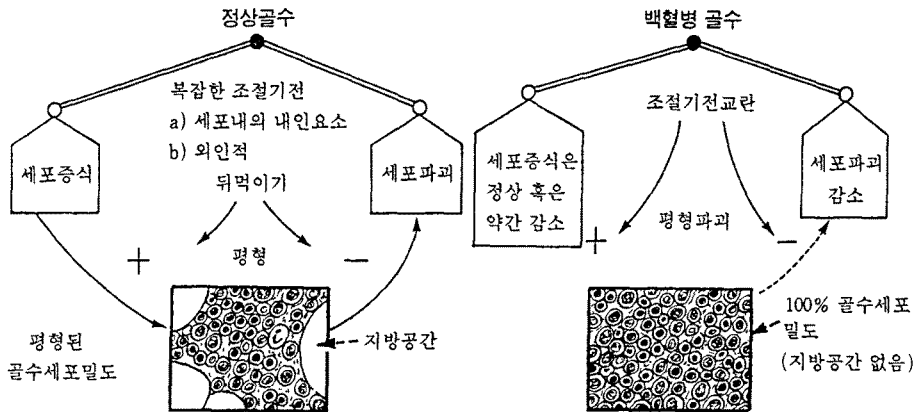




백혈병(Leukemia) : 백혈구 전구세포의 악성종양
 아동기의 악성 종양 중 가장 빈도가 높고 2세부터 발생 빈도가 증가, 3-5세 사이에 가장 많고, 이후 차츰 감소한다.

1. 특징

- ① 증식하는 백혈구세포에 의해 골수가 채워진다.
- ② 순환혈액내에 미성숙백혈구들의 숫자나 형태가 비정상적으로 나타난다.
- ③ 미성숙백혈구가 간, 비장, 림프절에 침윤된다.



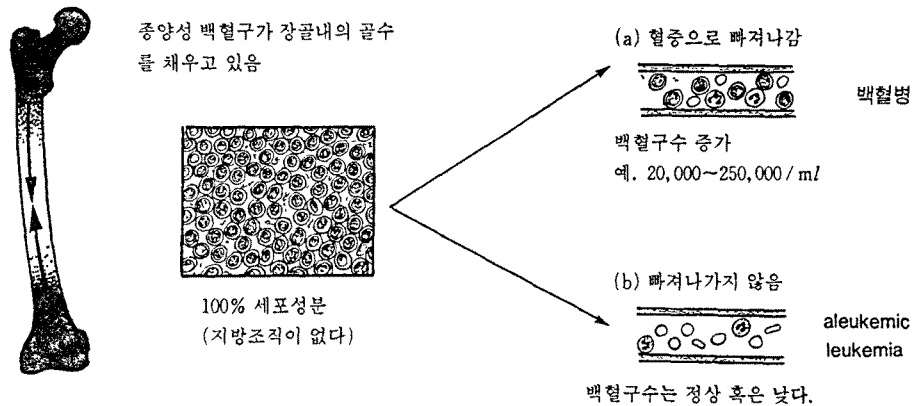
2. 백혈병의 위험 :

- ① 백혈병 세포들이 정상적인 골수성분의 발육을 억제시켜 빈혈, 혈소판 감소 증 유발, 정상적인 기능을 하는 백혈구 소실
- ② 체내 여러 조직과 기관에 이들 세포 침윤

3. 분류

골수가 조밀해지는 속도는 질병의 진행속도에 영향을 주어 두군으로 나눌 수 있다.

- 급성 백혈병 : 수많은 아세포(blast)
- 만성 백혈병 : 소수의 아세포들외에 많은 세포들은 과립구나 림프구로 분화하는 중에 있음



백혈병 발생 빈도가 높은 군(Miller)

구분	위험군	발생기간
백혈병 환자의 다른 일관성 쌍생아	1/5	수주 ~ 수개월
방사선 치료를 받은 polycythemia vera환자	1/6	10-15년
Bloom증후군	1/8	30세 이전
원자탄 hypocenter 100m이내에 있다가 살아 남은 사람(히로시마)	1/60	12년
Down 증후군	1/95	10세 이전
방사선 치료를 받은 ankylosing spondylitis환자	1/270	15년
백혈병 환자의 형제 자매	1/720	10년
15세 이하의 미국 백인 아동	1/2,800	10년

- ◆ 아동에서 95%이상이 급성이다.
급성 단구성 백혈병은 드물다.
적백혈병(赤白血病 : erythroleukemia) - 골수구성 백혈병의 한 유형
만성 백혈병 - 골수구성(chronic myelocytic)뿐이다.세포유형에 따라 두 군
으로 더 구분된다.
- ◆ 세포유형에 따라 두 군으로 더 구분된다.
 - a. 골수구성 백혈병 - 과립구 계열
 - b. 림프구성 백혈병 - 림프구 계열
- ◆ 급성림프구성(또는 림프아구성 : lymphoblastic) : ALL
만성림프구성 : CLL
급성골수성(myeloblastic) : AML
만성골수성 : CML

* 소아의 백혈병 빈도 *

소아 백혈병의 병형별 빈도		한국 소아의 백혈병	
병형	비율(%)	병형	비율(%)
Acute lymphoma	70-80	Acute lymphoma	60
Acute myelocytic	10-20	Acute myelocytic	30
Acute monocytic	3-8	Acute monocytic	5
Chronic myelocytic	2-5	Chronic myelocytic	3
기타	2	기타	2

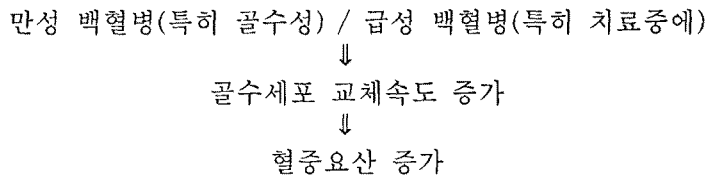
4. 원인

- ① 불명
- ② 바이러스 감염 : 특정한 염색체의 전좌(translocation)를 일으킬 수 있다.
세포성 면역의 감시로부터 회피할 수 있다.
- ③ 환경적 요인 : 방사선 조사(X선, 원자탄 등), 감염, 약물(benzol, chloramphenicol) 등 의심(확증은 없음)

- ④ 유전적 요인 : 백혈병을 앓고 있는 환자의 형제, 자매중에서 그렇지 않은 경우보다 4배의 높은 발생률
- 가족적으로 백혈병의 빈도가 높음 - 유전적 원인
 - 일란성 쌍생아 중의 한 명이 백혈병 이환시 남은 쌍둥이 이환 가능성 : 1/5
 - 선천적으로 염색체가 붕괴되기 쉬운 질환 - Bloom 증후군
Fanconi빈혈
ataxia telangiectasis
neurofibromatosis
 - 후천적으로 염색체 붕괴를 일으키는 상태 - 방사선 조사, benzene)
 - 과다 염색체(Down증후군, Klinefelter증후군 등)
 - 선천적 면역 결핍증 - IgA부족증
선천성 X-linked agammaglobulinemia
variable immunodeficiency등은 보통 사람보다 백혈병의 발생빈도가 높다.

5. 임상증상

- ① 적혈구 생산의 결여 - 빈혈
- ② 혈소판 생산의 결여 - 혈소판 감소증-출혈경향
- ③ 과립구 탐식작용 결여
- ④ 림프구 면역작용 결여 -감염증의 예방불능
이 합병증은 급성 백혈병에서는 급속히 발생하며 치명적이나, 만성 백혈병에서는 수년이 지나도록 나타나지 않을 수 있다.
- ⑤ 핵물질의 교체(turn over) 속도 증가는 요산의 생산을 증가시켜 통풍을 유발한다.

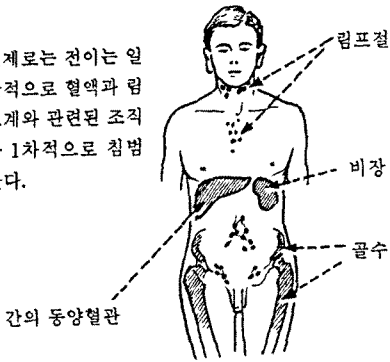


6. 전이

백혈병세포들은 혈중에서 또는 림프액속에서 순환하므로 이론적으로는 신체의 어느 부위에나 전이할 수 있는 가능성이 있다.

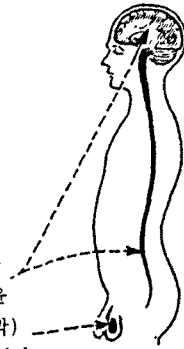
일반적으로 혈액과 림프계와 관련된 조직을 일차적으로 침범한다.

실제로는 전이는 일
반적으로 혈액과 림
프계와 관련된 조직
을 1차적으로 침범
한다.




간의 동양혈관

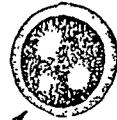초기치료에 성공한
후에도 백혈병 침윤
이 중추신경계(뇌막)
과 고환에 잘 재발한다.



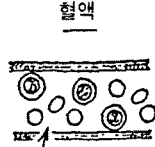1. 급성 백혈병 (Acute leukemia)



골수



아세포가 범람



혈액








$\frac{2}{3}$ 증에 : 백혈구 20,000~50,000 아세포

$\frac{1}{3}$ 증에 : Aleukemic

혈소판수 감소 : 혈소판 감소증

다른 장기+비종대+림프절 증대

급성백혈병 감별지표

	급성 골수구성 (AML)	급성 림프아구성 (ALL)
연령	주로 성인	주로 소아
세포	과립구 전구세포	림프구 계열세포
아세포 : 핵소체	여러개	한 개
세포질 양상 PAS(당원)+미세과립	섬세한 과립,	 ++굵은 과립
Peroxidase와 Sudan Black B ++	++ 	 -
Auer rods (결정상, 적색) +	+ 	 -
Acid phosphatase -	- 	 덩어리로 염색됨

급성 백혈병의 French-American-British(FAB)분류

급성림프구성

- L1 주로 작은 세포로 구성되며 일부 세포의 직경은 소림프구의 2배 정도까지 되는 변동이 있다. 핵은 보통 둥글고 일정하며 간혹 갈라진 금이 있다. 핵소체는 흔히 보이지 않는다. 세포질양은 적고 세포들 집단은 균일하다.
- L2 세포 크기는 다양하고 L1과 L3의 모양을 나눠갖고 있다. 핵은 보통 갈라진 금이 있고 핵소체도 흔히 관찰된다.
- L3 큰 세포들(소림프구 직경의 3-4배)의 균일한 집단이다. 핵은 둥글거나 타원형이고 핵소체는 뚜렷하다. 세포질은 풍부하며 진한 호염기성이다.

급성골수구성

- M1 성숙 안된 골수아구성 백혈병으로서 세포들은 대개 Auer rod나 과립이 없는 아세포들이다.
- M2 성숙이 된 골수아구성 백혈병으로서 아세포들의 일부가 전골수구나 그 이상으로 성숙되어 있다.
- M3 과립이 많은 전골수구성 백혈병으로 세포질내에 다수의 peroxidase 양성 과립을 함유하고 있다. Auer rod가 다수 관찰된다.
- M4 골수단구성 백혈병으로 골수성과 단구성 분화가 다 일어난다. 골수성 성분들은 M2와 유사하다.
- M5 단구성 백혈병으로서 단아구(monoblast)와 단구로 되어 있다. 단아구는 레이스양 염색질과 뚜렷한 핵소체를 보이는 크고 둥근 핵을 가진다. Fluoride로 억제되는 esterase반응으로 확진해야 한다.
- M6 적혈백혈병, 적혈구 모세포들이 전골수성의 50%이상을 차지하며 기괴한 다엽핵을 갖고 있다. 이들은 골수아구나 전골수구와 함께 순환혈액에도 존재한다.

◆ 단구성 백혈병은 형태학적으로 두가지 유형으로 나눈다.

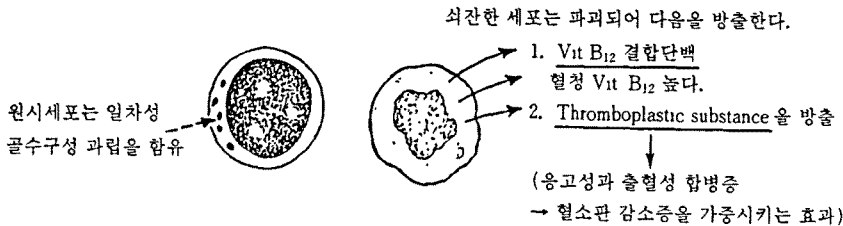
- Naegeli형(myelomonocytic)
세포들은 골수구양
- Schilling형
세포들은 단구에 매우 유사하다.



혈청에서 중앙세포에 의해 생산된 Lysozyme(muramidase)을 다량 함유한다.

◆ 전골수구성 백혈병

이 유형에서는 세포들이 전골수구 단계에서 성숙이 정지된다.



(1) 급성 림프구성 백혈병(Acute lymphoblastic leukemia : ALL)

1. 형태학적 분류 : FAB(French-American-British) 국제 분류법

ALL L1, L2, L3

L1 90%, L2 50-15%, L3 1%미만

* L1과 L2의 구분은 주관적이며 면역학적 또는 유전학적 표지자와 연관성이 적으므로 L3만이 임상적으로 의미가 있다.

ALL환아의 80% : 골수에서 생기는 B세포의 전구 세포에서 발생

15% : 흉선이나 말초 림프 조직의 흉선 세포

1% : 비교적 분화된 B세포

5%미만 : 세포 발생의 근원이 명확하지 않다.

ALL의 대부분 - early pre B cell에서 발생

표면 B 세포 분화 항원과 면역 글로블린의 재구성을 나타내는 것으로 보아 알 수 있다 - early pre B ALL이라 한다.

Early pre B ALL 또는 pre-B ALL환아의 90%이상에서 백혈병 세포는 Common ALL

Antigen(CALLA)을 나타내며 90%이상에서 L1형태를 가진다.

◆ T cell : ALL환아의 약 15%에서 볼 수 있다.

백혈구수는 높다.

림프절 종대, 간비종대, 중추 신경계 침범

예후가 좋지 않다.

◆ Non-T, non-B ALL의 약 5-10%에서 CALLA(-)를 나타내는 null cell ALL이다.

또한 백혈병 세포에서 림프계와 골수계 세포 연관 표면 항원을 모두 가진 Mixed-lineage(biphenotypic 또는 hybrid) leukemia : 15-20% 빈도

Biphenotypic leukemia : 림프나 골수 세포의 분화를 모두 할 수 있는 pluripotent stem cell이나 림프나 골수세포 표지자를 모두 나타내는 committed cell의 악성 변이로 일어난다.

90%이상의 ALL환아에서 염색체 숫자나 구조 이상을 볼 수 있다.

◆ B cell ALL환아 : 예후가 좋지 않은 가성 배수 염색체 핵형 (pseudodiploidy)

염색체가 50개 이상인 hyperploid ALL : LDH와 백혈구수가 낮다.

2-10세 사이의 연령에서 나타나는 좋은 예후 양상을 보인다.

- T cell, B cell ALL : 좀 더 나이가 든 연령층에서 발생
- non-B, non-T cell ALL : 7세이하의 어린 연령층에서 발생

2. 증상 : 골수에서 정상적으로 형성되어야 할 적혈구, 과립구, 혈소판 등이 병적으로 증식하는 백혈병 세포로 대체된다.

- ① 적혈구 부족 : 빈혈, 무기력, 식욕부진, 빈맥, 호흡곤란, 심비대, 심잡음
- ② 과립구 부족 : 각종 감염, 호흡기 감염, 패혈증, 농양, 열
- ③ 혈소판 부족 : 각종 출혈(피부자반, 비출혈, 장출혈, 혈뇨, 안저출혈, 뇌출혈 등)
- ④ 림프절 종대와 간비종대 : 백혈병 세포 침윤
- ⑤ T림프구에서 유리되는 thromboplastic substances에 의하여 생기는 범발성혈관내응고증후군(disseminated intravascular coagulation)이 T cell ALL에서 잘 발생한다.
- ⑥ 골통, 관절통 : 다리를 절게 되어, 골수염과 류마티스양 관절염의 감별진단을 요한다.
* 백혈병세포가 뼈에서 증식 : X선상-골 중증식 한 곳이 radiolucent하게 보인다. -> 척추나 장골(특히 무릎관절)의 골간단(metaphysis)에서 자주 볼 수 있다.
- ⑦ 두통, 구토, 시력장애, 뇌막염 증상 : 백혈병세포가 신경계침범, 증식
- ⑧ 안면 신경 마비, 안검하수 : 뇌신경의 침윤
- ⑨ 복시(Diplopia) : 제6뇌신경 마비
- ⑩ 시상하부 증후군(Hypothalamic syndrome) :
증상 - 식욕부진, 급속체중증가, 행동변화, hirsutism급속체중 증가가 제일 먼저 나타난다. : hypothalamus 침범
- ⑪ 고환, 난소, 심낭, 흉막, 복막 등도 백혈병 세포 침윤
- ⑫ 신장 침윤 : 축진으로 크게 만져진다. (기능장애까지 되는 예는 드물다)
- ⑬ 요산 신질환(uric acid nephropathy) : 백혈병 치료 초기에 수많은 백혈병 세포들이 파괴되면서 최종산물인 요산(uric acid)결정체가 신장에 침착되어 폐쇄시킨다.(충분한 수액공급, 소변의 알칼리화, allopurinol 같이 쓰면 방지 가능)

3. 검사소견

- ① 말초혈액 검사 : 빈혈, 과립구 감소, 혈소판 감소와 백혈병 세포가 나타난다
총 백혈구수 : 감소(환자의 1/3에서 5,000/mm³이하), 정상(환자의 1/3-1/2), 증가.
빈혈 : normocytic, normochromic, 적혈구 생성의 부진으로 망상적혈구수가

감소한다.

- ② 눈물모양의 적혈구 형태와 유핵전혈 전구 세포 : 백혈병 세포들의 증식으로 인하여 골수의 형태가 변형되어 나타난다.
- ③ 골수천자검사 : 백혈병 진단과 형태학적 분류에 필수적, blast가 25%이상인 경우 ALL의 진단이 가능하다. 골수천자가 불가능하거나 골수 내 검체가 저 세포성을 나타낼 경우에는 골수 생검이 필요.
- ④ 종격동 종양 유무의 확인을 위해 흉부 X선 촬영이 필요
- ⑤ 백혈병 세포의 골에서의 증식을 진단하기 위해 골방사선 사진 촬영이 필요
- ⑥ 발병 초기에 백혈병 세포의 중추 신경계 침범 유무가 예후에 중요하므로 뇌의 수액 검사 또한 반드시 시행되어야 한다.
- ⑦ 혈청 요산(uric acid) 및 LDH치는 백혈병 세포가 많이 증식하고 한편으로는 파괴되고 있으므로 상승되고 있다.

(2) 급성 골수구성 백혈병(Acute myeloid leukemia : AML)

- 1. 특징 : 골수와 골수외 장기에 백혈병 세포(blast) 및 기타 미성숙 골수구계 세포의 증식과 적골수내의 침윤은 정상 조혈기능장애 일으켜서 치료받지 않으면 2개월 이내에 감염 또는 출혈로 급속히 사망하게 된다.
- 2. 빈도 : 15세 이하의 소아 - 백만명당 5-6명의 발생빈도
전체 소아 백혈병의 15-20%차지
신생아 또는 선천성 백혈병의 대부분을 차지한다.
Down 증후군, Fanconi 빈혈, Diamond-Blackfan빈혈, Kostman증후군, Bloom증후군 등의 유전성 질환에서 증가한다. 다른 악성종양으로 치료받은 경우 : 2차적인 AML의 위험성이 증가한다. 2차적 AML의 빈도는 초기 악성 종양의 치료후 10년 이내에 가장 높다.
- 3. 증상 : ① 발열 : 과립구 감소로 인한 감염
② 창백 : 빈혈
③ 출혈 : 혈소판 감소
④ 뼈의 통증 : ALL에 비해 흔하지 않다.
⑤ 장기증대가 흔하다.
⑥ 임파선 증대(M4, M5)
⑦ 중추신경계 침범 증상 : 환자의 5-10%, M4, M5
⑧ 치은비대(M5) / 이하선 증상 -- AML을 시사한다.
⑨ 녹색종(chloroma, 주로 M2) : 안구후부와 경막외부에 잘생긴다.
골수에 백혈병 세포의 축적에 선행하여 나타날 수 있다.
⑩ 백혈구수가 100,000/mm³이상일 경우 백혈구에 의한 혈류정체(leukostasis) - 뇌와 폐의 결핵, 출혈이 나타날 수 있다.
⑪ M3 : DIC

4. 검사소견 :

- ① 말초 혈액 검사상 : 혈구의 수는 대개 비정상적으로 빈혈, 혈소판 감소를 보이며, 백혈구 수는 증가, 저하 또는 정상 소견을 보인다.
- ② FAB분류는 M0에서 M7까지 8개의 아형(subtype)으로 AML을 구분하는데 M0, M1, M2아형의 환자수(주로 2세 이상)가 M4, M5아형의 환자수(주로 2세 미만)와 비슷하며 이들을 합한 수는 전체 AML의 80%를 차지한다.
- ③ M3, M7은 흔하지 않으며 M6는 드물다. 이러한 분류는 임상적 과정의 연구와 다양한 치료의 비교에 도움이 된다.
- ④ 출혈성 경향(발병초기 또는 경과중의 DIC)은 모든 아형에서 생길 수 있으나 특히 M3에서 위험성이 높다. 이 아형에서는 염색체 15번과 17번 사이에서 유전 물질의 전좌(translocation)가 일어난다.
- ⑤ M2에서는 염색체 8번과 21번 사이에서 전좌가 일어나는데 녹색종과 밀접한 관련이 있다.
- ⑥ 염색체 16번의 유전 인자의 역위(inversion)는 M4에서 발견되는 호산구 증가의 특징적인 소견이다.

(3) 선천성 백혈병(Congenital leukemia)

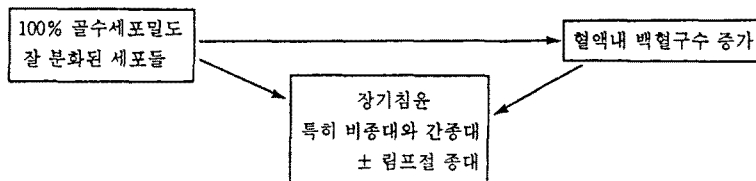
출생시부터 생후 6주 이내에 진단되는 백혈병
백만명당 4.7명 정도가 생후 1개월 이내에 진단받는다.

1. 원인 : 미상

대부분 골수구성 백혈병이다.

2. 증상 : 백혈구증다증, 점상출혈, 간비증대, 피부소결절, 중추신경계 백혈병

2. 만성 백혈병(The Chronic Leukemia)



만성 백혈병은 골수구성과 림프구성으로 구분되며, 아동은 골수구성 뿐이다.

(1) 만성골수구성 백혈병(Chronic myelocytic leukemia : CML)

1. 빈도 : 성인에서 흔하고 소아백혈병의 3-5% 차지
남녀 빈도가 동일하다.
2. 분류 : 성인형 : 사춘기 직전에 많다. Philadelphia염색체가 있다.
연소형 : 2세 전후에 주로 발병. Philadelphia염색체가 없다.
피부병변, 태아혈색소 증가, 혈소판의 감소-출혈경향
단구 증가, 치료에 반응이 없다.
급진적으로 경과를 보인다.
3. 단계 : 이상성(Biphasic) : 만성기 -급성기
삼상성(Triphasic) : 만성기 -가속기-급성기
* 만성기 : 3-4년 지속
저용량의 항암치료제로 백혈구수 조절효과
가속기 : 백혈구수 조절이 힘들다.
세포유전이상이 나타나기 시작한다.
급성백혈병과 유사한 양상의 골수성 혹은 림프구성의 급성기가 나타난다.
4. 병리 : 혈액과 골수에 분화된 골수성 세포들의 수 증가
Philadelphia염색체 ; 95%이상의 환자에서 쉽게 발견
5. 증상 : ① 만성기(Chronic phase) :
증상발현은 서서히 일어난다.
다른 이유로 혈액검사 시행시 진단된다.
감염되면서 얼굴에 습진 같은 발진
과대사 증상 : 발열, 야간발한, 식욕부진, 체중감소
복부통증, 팽만감-비장증대에 의한
출혈
시력장애-백혈구 정체
② 급성기(Blast phase)
빈혈, 혈소판감소
말초혈액 및 골수내 blast세포 증가(골수내 blast>30%)
가려움증, 한랭두드러기, 위궤양, leukostasis - basophilia에 의한
6. 검사소견 : 백혈구수가 10만 이상 - 대부분 성숙한 골수성세포
혈소판 수치 감소
비타민 B₁₂, 요산증가
다핵구의 효소, alkaline phosphatase감소
골수 : 모든 분화단계의 골수성 세포가 보인다.
거핵세포 많이 보인다.
염색체 검사로 Philadelphia염색체 보인다.

골수



100% 세포성분
과립구 계열 세포-
분화의 말기에 해당되는
유형이 많다
(호산구와 호염구 포함)

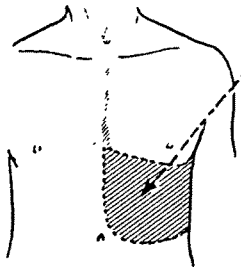
때로 거핵세포 증가:
섬유화도 증가될 수 있다.

뼈의 압력이 증가하여 임상적으로 동통과
압통을 초래할 수 있다.

혈액

- a) 백혈구 75,000~250,000 / mm³
백분율
아세포 } <5%
전골수구 }
세포의 대부분은 말기에 해당하
는 골수구들과 성숙한 과립구들
- b) 빈혈
- c) 혈소판 감소증
(때로 혈소판 증다증)

비종대증



단단하며 때로는 매우
커질 수 있다(예. 3kg)

경색이 올 수 있다.
± perisplenitis

↓
동통을 느낀다.



림프여포들이
뚜렷하지 않다.

적수는 과립구
계열세포
± 거핵세포 ± 적혈구
전구세포로 가득 참

II. 악성임파종

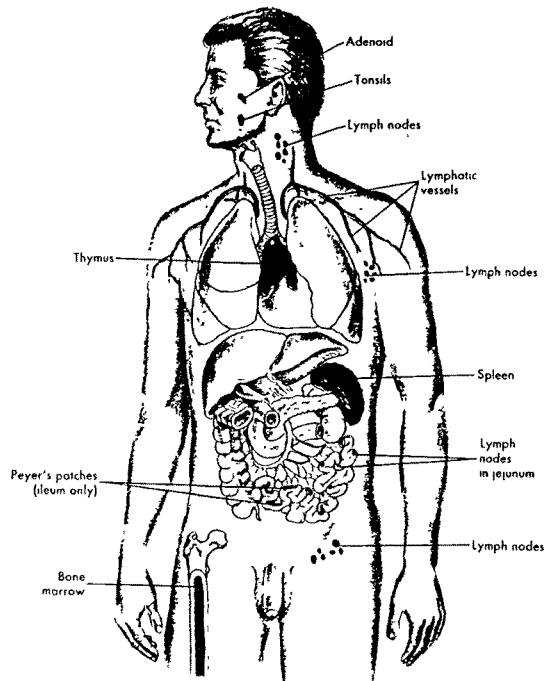
1. 정의 : 일차임파조직(흉선과 골수), 이차임파조직(임파절, 비장, 편도선과 장의 임파조직)의 종양이다. 대부분의 임파종은 이차 임파조직의 종양이며 주로 임파절과 또는 비장의 종양이다.

2. 임파조직(lymphoid organs)

임파조직이 모여있는 lymphoid organ은 primary lymphoid organ과 secondary lymphoid organ으로 나눈다.

◆ primary lymphoid organ : 흉선, 골수

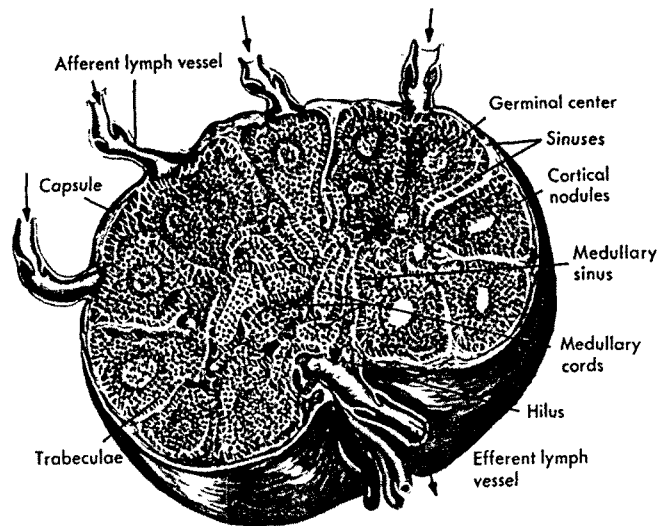
◆ secondary lymphoid organ : 비장, 임파절, 편도선, 소장의 Peyer's patch



임파절

임파절은 임파계의 일부이며 lymphatic vein주변에 몰려 있다. 기능적으로 임파절은 임파구, 단구와 대식구가 발달되고 활동하는 부위이다.

- 기능 : ① 임파절에서 림프가 여과되어 단구와 대식구에 의해 이물질과 미생물이 제거된다.
- ② 림프내 미생물이 임파구를 자극하여 혈장세포(plasma cell)로 발달시킨다.
- ③ 임파구, 단구와 대식구가 임파절에서 증식하여 lymphatic stream으로 유리된다. 염증 동안 임파절내의 대식구 증식 속도가 커서 임파절이 증대되며 누르면 아프게 된다.
- ④ 임파구, 단구와 대식구를 저장한다.
- ⑤ 림프가 afferent lymphatic vessel로 들어가 sinus를 통해 걸러지고 efferent lymphatic vessel로 나간다. 림프가 걸절을 통해 서서히 흐르면서 임파절내의 이물질을 탐식하고 혈류로 다시 들어가는 것을 막는다.



Mononuclear Phagocytic System(MPS)

골수에서 발생되는 cell line으로 구성되고 혈류에 의해 운반되어 조직에 국소화된다.

- 구성 : 골수의 monoblasts, promonocytes, monocyte
말초혈액의 단구
조직의 macrophage

조직에 국소화된 대식구에 부여한 명칭

Name of cell	Location
Committed stem cells*	Bone marrow
Monoblasts	Bone marrow
Promonoblasts	Bone marrow
Monocytes	Bone marrow and peripheral blood
Macrophages	Tissue
Kupffer cells (inflammatory macrophages)	Liver
Alveolar macrophages	Lung
Histiocytes	Connective tissue
Macrophages	Bone marrow
Fixed and free macrophages	Spleen and lymph nodes
Pleural and peritoneal macrophages	Serous cavities
Microglial cells	Nervous system
Osteoclasts	Bone
Langerhan's cells	Skin
Dendritic cells	Lymphoid tissue

MPS의 세포는 혈액과 기관의 원하지 않는 물질을 탐식하여 파괴한다.

① 염증 : 이물단백입자

미생물

파괴되었거나 손상받은 세포에서 나온 debris

파괴되었거나 손상받은 세포에서 나온 적혈구

파괴된 호중구 등을 탐식하여 소화시킨다.(그림 7-15)

② 간과 비장의 MPS는 혈류내 bacteria에 대한 주요 방어선이다.

③ 손상받고 죽은 적혈구, 백혈구, 혈소판

응고산물, 항원/항체 complex, 대사이상으로 신체에서 합성된 지방과 탄수화물같은 거대분자를 제거한다.

④ 혈액응고, 상처치유, 조직재형성에 관여한다.

⑤ colony-stimulating factor(CSF)라 불리는 물질분비

CSF는 골수의 과립구와 대식구 colony형성과 성장에 필요하다. 대식구에 의해 분비되는 prostaglandin E는 colony형성세포를 억제한다. 특히 단구로 분화되도록 되어 있는 세포

간접적인 적혈구분화조절(∵ 골수에서 적혈구 생산을 자극하는 erythropoietin을 생성하는 것으로 알려져 있다)

일단 단구가 순환을 떠나면 돌아오지 않고 조직에서 단구가 대식구로 분화하여 대식구는 수개월 또는 수년간 생존 한다. 염증 부위로 이동하는 대식구의 대부분은 순환단구이다.

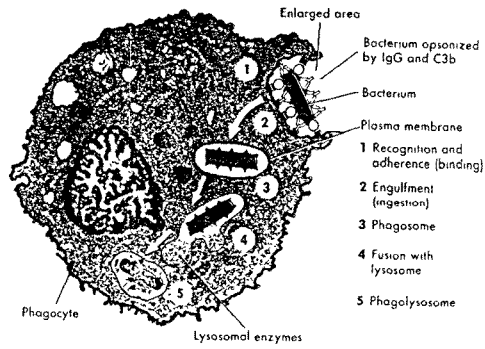
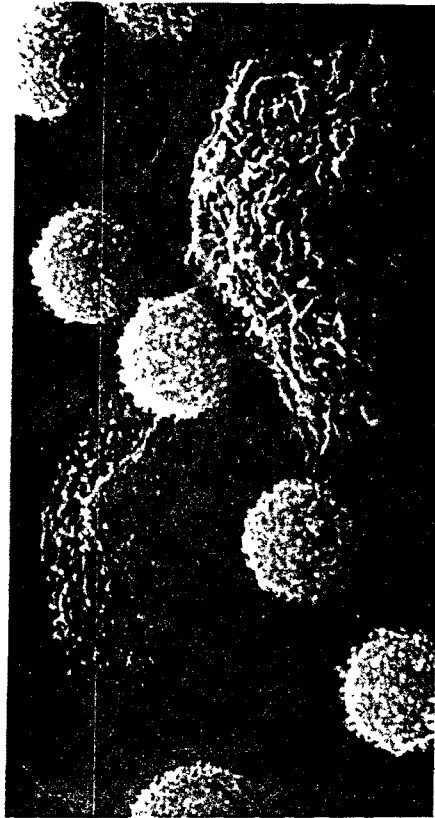

그림. 임파구와 대식구의 전자현미경 사진



3. 빈도 : 전체소아중양의 10%차지
 청소년기 10세-20세-전체중양의 1/3
 우리나라-소아연령에서 세 번째로 많다.
4. 분류 : 생물학적 특성의 차이에 의해
 Hodgkin병과 비Hodgkin병으로 구분
 같은 림프조직에서 발병
 임상증상, 경과, 병태생리, 치료방법에 차이가 있다.

- ◆ Hodgkin병 : 병소가 림프선 조직에 국한되어 있을 경우.
발생한 림프조직이나 주위조직에 대한 치료만으로 완치율이 높다.
악성림프종 중에서 치료효과가 양호한 Hodgkin 병이 차지하는 비율 10-20% (서구의 35-45% 에 비해 비율이 낮다)
- ◆ 비Hodgkin병 : 전신적인 증상과 실질장기를 침범해서 발생하므로 국소적인 치료만으로 완치율이 높지 않다.
최근 발전된 여러 약제를 변동하는 intensive combination therapy가 기본 치료방법이다.

5. 원인 : 미상




림프세포염색체의 변화에 의해 생긴다.
종양생성 과정에 virus감염이 한가지 이상 단계에 작용한다.

1. Hodgkin병(Hodgkin's disease)

림프절 또는 소화관, 비장 및 골수에 존재하는 림프 조직을 침범하는 질환

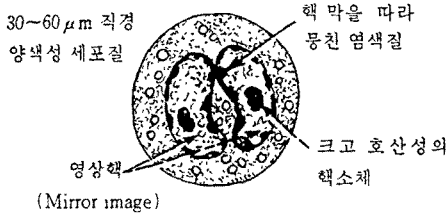
- (1) 병리조직학적 소견에서 Reed-Stenberg(RS)세포라고 불리는 종양성 거대세포와 염증성 반응세포들이 혼재되어 출현한다.
- (2) 병변은 항시 인접조직으로 확산된다. 즉 처음에 침범된 림프절에서 바로 인접한 다른 림프절로 확산되어 간다.
- (3) 병의 말기에도 혈액에서 백혈병성 세포의 출현을 볼 수 있다.

Hodgkin세포의 종류와 형태학적 특징

세포의 종류	특정적 소견
 전형적인 RS세포	1. 두 개의 핵 또는 이염성 핵이 반사영상(mirror image)으로 존재한다. 2. 염색질은 핵막이 응집되어 있다. 3. 크고 돌출된 호산성 핵소체가 투명한 윤륜으로 둘러싸여 있다 . ("owl-eyed nucleoi")
 Lacunar세포	1. 핵은 여러개의 분엽을 이루고 섬세한 염색질과 작은 핵소체를 갖는다. 2. 꾸그러든 세포질은 투명한 공포를 형성한다
 단핵성Hodgkin세포	1. 단핵성 또는 다엽성 핵은 섬세한 염색질과 작은 핵소체를 갖는다. 2. 세포질은 양염성이고 경계는 명확하다.

Hodgkin 림프종의 진단과 확산여부는 조직을 현미경적으로 검사함으로써 확실히 알 수 있다. 이 질환은 상당한 조직소견의 변이를 보이지만 항상 Reed-Sternberg(RS) 세포를 보인다.

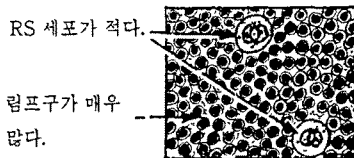
전형적인 RS 세포



조직학적 양상에 따라 조직학적으로 더 세분된다.

RYE 분류


1. Lymphocyte-Predominant(15%)



2. Nodular Sclerosis(20~30%)


두꺼운 collagen band가 중앙조직을 갈라놓는다.

Lacunar cell이 많다.




3. Mixed cellularity(40~50%)

RS 세포와 림프구 외에도 형질세포와 호산구들이 존재



4. Lymphocyte-Depletion(15%)

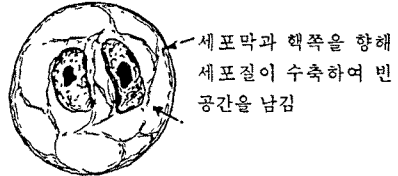
RS세포와 단핵성 Hodgkin 세포가 매우 많다.



1→3→4의 순으로 예후가 나빠진다. Nodular sclerosing 형은 계속해서 이 유형으로 남아있다.

RS세포와 밀접히 연관된 세포들

(1) 열공 세포 (Lacunar cell)



(2) 단핵성 Hodgkin 세포

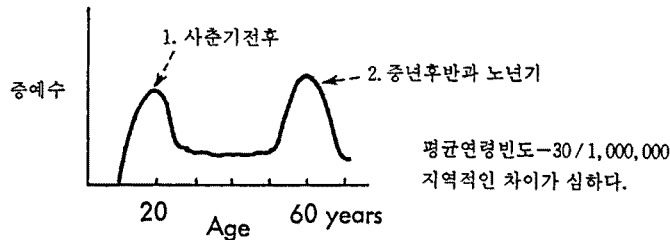


핵의 특징은 RS세포에 비슷하나 더 작다.

이러한 세포들은 Hodgkin 림프종을 진단하는데 충분하지 않다.

(1) Hodgkin병(Hodgkin disease)

1. 빈도 : 2세이하 - 거의 없다.
5세이하 - 대단히 드물다.
10세전후부터 청소년 연령까지 발생률증가
15-34세 호발, 50세 호발
남아에서 여아보다 발생률이 2배나 더 높다.



2. 원인 : 감염력이나 독성이 약한 virus가 원인이다.
림프조직의 T세포와 연관된 부위까지 발생
이질환의 70%에서 국소적인 림프절 비대가 있고(특히 경부림프절) 림프절 침범이 연결되어 인접된 림프절을 따라가며 퍼지는 특징이 있다.
3. 병리소견 : 림프절 - 정상적인 림프절조직에 림프구, 호산구, 조직구등 세포와 섬유조직현상이 심하게 되면서 파괴된 소견을 보인다.
* Reed-Sternberg세포 - 크고, 핵이 여러개 있으며, 세포질이 풍부하다.
활성화된 antigen-presenting cell에서 유래된 세포
* 병리조직학적으로 4가지 유형으로 분류
 - ① 림프구 우세형(lymphocyte predominance)
전체 Hodgkin병의 10-20% 차지
거의 모든 세포가 성숙한 림프구이거나 림프구와 양성조직의 혼합으로 구성
Reed-Sternberg세포는 드물다.
예후가 좋다.
 - ② 결절성 경화형(Nodular sclerosis) : Hodgkin병의 50%차지
림프종양조직의 섬유화 현상이 뚜렷하다.
lacunar cell이 보인다.
치료해도 경과가 느리다.
 - ③ 혼합세포형(mixed cellularity) : 발생빈도(40-50%)
종양조직내 각종 세포가 혼합되어 나타난다.
Reed-Sternberg세포가 많이 보인다.
진단당시 림프절 이외의 곳에서 진단되는 경우가 더 많다.
상당히 진행되어서 발견된다.
 - ④ 림프구 고갈형(lymphocytic depletion)
10%미만

예후가 좋지 않다.

림프절내 정상적인 림프구 거의 없고 malignant reticular cell과 Reed-Sternberg세포가 대부분 이다.

섬유화 현상이 심하다.

뼈, 골수등에 광범위하게 퍼져 있는 상태에서 진단하게 된다.

림프절 - 서서히 커지며 단단하고 통증이 있다.

하나 혹은 여러개의 림프절 비대가 있다.

한 부위의 림프절에서 시작되어 림프가 순환되는 방향으로 주위 림프절로 진행된다.

림프절이외의 침범장기 - 폐, 뼈, 골수, 간 / 종격동 림프절 침윤시 위협, 흉부X-선 촬영시 발견된다.

진단 당시 전신증세 없다.

병이 많이 진행된 경우 -> 원인분명의 발열, 야간발한

체중감소(6개월 동안 10%이상 감소)

- Hodgkin병이 림프절 뿐 아니라 전신, 특히 실질 장기에 퍼져 있다는 증거.

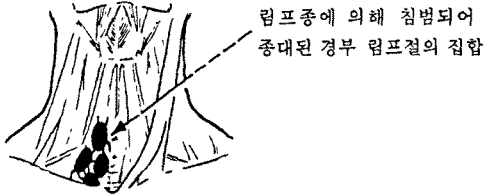
Hodgkin병의 단계

stage I	1개 국소의 림프절(single lymph node region)혹은 1개의 림프절 이외의 장기(I _E)에 침범된 경우(예 : 왼쪽 목에만 국한된 것, 혹은 종격동 림프절에만 국한된 것)
stage II	2개 이상의 국소의 림프절 침습(II), 혹은 림프절 이외의 장기(II _E), 의 국소적인 침습이 있이나, 횡경막을 중심으로 동측에 있을 때(예 : 목의 림프절과 종격동이 동시에 침범되었을 때)
stage III	횡경막을 넘어서 국소의 림프절 침습(III), 혹은 림프절 이외의 국소적인 장기 침습(III _E)이 있을 때(예 : 목의 림프절과 para-aortic lymph node에 침습)
stage IV	실질장기의 전반적인 침습시(예 : 간, 폐, 골수, 뼈 등)

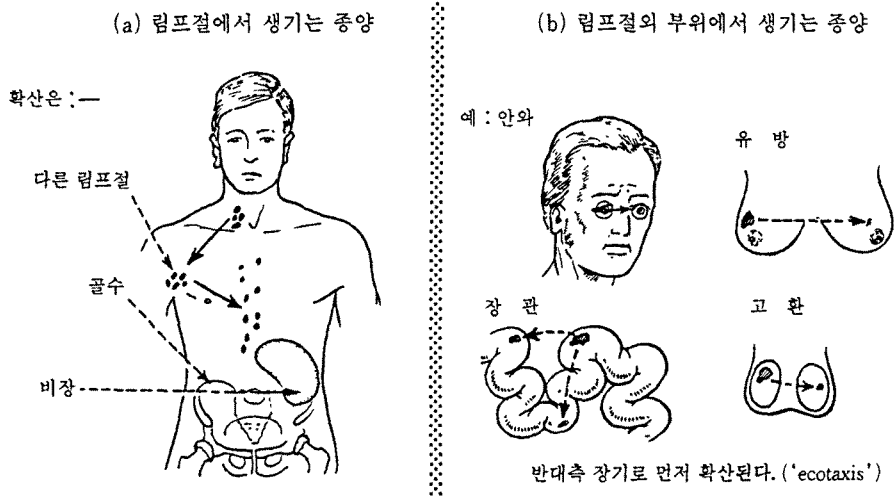
(2) 비Hodgkin병(Non-Hodgkin disease : NHL)

림프절에 발생하는 악성종양

림프구나 macrophage system(histocyte 및 monocyte포함)에서 함께 전부 증식하거나 한가지 종류만 증식



확산 : 확산은 림프구의 본래 순환로를 따라 반영된다.



결국 전신적으로 확산되어 많은 장기들이 침범된다. 예 : 심장, 중추신경계, 신장, 간장, 폐장

- 빈도 : 여아보다 남아에서 발생률이 3배정도 높다.
선천적, 후천적 면역결핍상태인 경우 발생률이 높다.
- 특징 : 질병의 초기부터 림프절 이외의 부위에서 발병
실질장기를 동시에 침습
발병시에 림프절에 국한되어 나타나나 진행되어 가는 양상이 혈관, 림프통로를 따라 예측 할수 없는 부위로 퍼져 나간다.
골수침범이 처음부터 흔하며 근본적인 치료를 받지 않거나 국소적인 방법으로(예 : 방사선 치료) 치료하면 급성백혈병으로 전환되는 율이 50%이상
백혈병으로 되면 완치가 어렵다.
- 병리 : 여러 세포가 한가지 종류 혹은 여러 종류로 증식되어 발생 -> 분류가 다양하게 사용

- * 미국국립암센터(NCI) : 소아에게 주로 발생하는 high grade
 유형으로 small noncleaved cell(SNCC) : B림프구에서 기원한 종양, 표면에 면역 글로블린 포함
lymphoblastic cell : T림프구에서 기원된 종양
large cell

* 소아에서 Rappaport분류를 변형한 것도 사용한다.

- ① lymphoblastic(30-35%)
- ② undifferentiated(small non-cleaved : 40-50%)
- ③ large cell(histiocytic : 15-20%), cleaved, non cleaved and immunoblastic

종격동에서 발생한 경우 T세포기원, 복부에서 발생한 경우 B세포기원, 조직학적으로 성숙B세포인 경우 undifferentiated, small non-cleaved형이며 T세포는 주로 lymphoblastic조직소견 보인다.

4. 증상 : 임상소견은 종양의 발생부위와 국소 혹은 원격 침범부위에 따라 다르게 나타난다.

가장 많이 발생하는 부위 : 복부(31.4%), 종격동(26%), 두경부림프절(21%)

통증없이 경부 혹은 림프절 비대가 1-2주일 내에 급속히 커지는 것이 관찰됨.

- 종격동에서 발생시는 종격동 전방에서 발생 - 기침, 기도압박으로 인한 호흡부전
 기관지 연골이 약하여 압박증상 급속히 악화 -> 호흡장애
 림프절이 경부정맥 압박 -> 목, 얼굴에 부종, 충혈증상
 : Superior vena cava Syndrome
- 복부에서 발생시 - 회맹장부위에 생기며 복부 mass, 장폐쇄 혹은 장중첩증의 소견이 보임
- 난소, 후복강에서 발생 - mass만져지거나 복수동반
- 서혜부, 액와부 등, 말초 림프절에서 발생
- 골수침범 - 빈혈, 혈소판 감소증
- 중추신경계 침범 - 뇌압상승, 중추신경마비

참 고 문 헌

대한병리학회, 병리학, 서울, 고문사, 1991.

이중달, 그림으로 설명한 병리학, 서울, 고려의학, 1991.

최명애, 김주현, 박미정, 최스미, 이 경숙, 생리학, 서울, 현문사, 1996.

홍창의, 소아과학, 서울, 대한교과서주식회사, 1994.

McCance, K. L. and Huether, S. E., Pathophysiology, the biologic basis for diseases in Adults and Children, St. Louis, The C. V. Mosby comp, 1990.