

# 신경회로망에 의한 무릎덮개뼈 탈구화상의 자동식별

김 응 규†  
대전산업대학교 정보통신공학과†

## Image Classification of Patellar subluxation by Neural Network

Eung-Kyeu Kim †  
Dept. of Information and Communication Engineering  
Taejon National University of Technology

### 요 약

본 연구에서는 확정진단시의 무릎CT화상을 대상으로해서 화상인식의 제1단계로써, 최근 여러분야에서 많은연구가 행해지고 있는 3층역전파신경회로망(BPN)에 의한 무릎덮개뼈 탈구중의 자동진단가능성에 관해서 검토를 행했다. 실험결과로부터 신경회로망에 의한 무릎덮개뼈 탈구화상의 자동진단은 충분하다고 할 수는 없어도 가능성이 있음을 알게 되었다. 다만, 본 실험에서 사용된 패턴수가 적어, 충분한 학습이 이루어지지 않았을 가능성이 있으며, 또한 test된 화상수도 충분치 못하였다. 데이터의 증가에 수반해서 인식률이 충분히 향상될 것으로 사료된다. 신경회로망은 원리적으로 패턴변환의 한 종류로써, 현상태의 기술수준을 고려할 때 과도의 기대는 글룰이지만, 패턴인식, 화상처리 등 종래의 계산기가 능숙하게 대처하지 못했던 분야에 대해서 큰 기대를 부여하고 있다. 특히 의공학연구에 있어서 BPN의 응용범위를 사고한다면, 확정진단시에 있어, 의사가 보다 확실한 진단을 할 수 있도록 진단지원에 유익한 도움을 줄 수 있을 것으로 사료된다.

### 1. 서 론

임상진단에 있어서, 의사로 하여금 의용화상을 읽어서 독자적으로 어느정도의 진단을 행할 수 있도록 하기 위해서는 장기간에 걸친 교육과 훈련이 필요하게 되어, 화상진단의 자동화에 더욱더 큰 관심과 기대가 집중되고 있다. 한편, 무시에 의한 관찰을 통한 진단의 정밀도를 향상시키기 위해서 여러종류의 화상처리기술이 도입되었으며, 이들의 처리는 어느것도 병의 변화와 이상상태에 대한 인식을 용이하게 함에 있다. 무릎덮개뼈 탈구의 화상진단에 있어서는 관절조영 CT, MRI 등을 이용해서, 이들의 화상을 의사가 읽음으로써 무릎덮개뼈 손상에 대한 진단이 시도되고 있다[1~10].

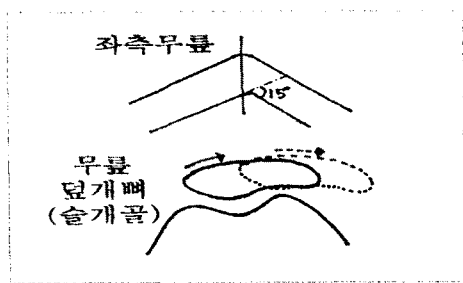
본 연구에서는, 무릎의 CT화상을 대상으로해서 화상인식의 제1단계로써 최근 여러분야에서 많은 연구보고가 이루어지고 있는 신경회로망(BPN)에 의한 무릎덮개뼈 탈구중의 자동진단가능성에 관해서 고찰한다. 의용화상분야에 있어서 신경회로망에 대한 응용예로써, 몇가지가 보고되고 있다. 예를들면, 원환상초음파 트랜스듀서(transducer)의 에코(echo)를 BPN(Back Propagation neural Network)으로 처리해서, 목표물위치의 식별을 행하고 있다[11,12]. 또한, 콘트라스트(contrast)가 좋지않은 사람의 각막상피세포를 대상으로해서 적합도를 나타내는 에너지함수의 최소화해의해, 그 불안정한 육각형상세포벽을 보완하며 인식하고 있다[13]. 따라서, 본 연구에서는 신경회로망응용의 연장으로써, 확정진단시의 무릎CT화상을 대상으로 해서, 신경회로망에 의한 무릎덮개뼈 탈구중의 판정을 행했으며, 그 결과, 신경회로망에 의한 자동진단은 충분하다고 단언할 수는 없어도 그 가능성이 있음을 알게 되었다.

### 2. 대상과 화상처리방법

무릎덮개뼈 탈구진단용의 화상은 전부 환자로 부터 촬영한 좌측무릎의 굴곡각도 15° 상태의

CT화상이다. 화상의 매수는 정상자의 화상22매, 이상자의 화상 66매이다. 무릎화상은, CCD카메라로부터 화상메모리 EXCEL-TVIP4100에 입력되어, 128×128×8비트의 데이터로 변환된다. 입력된 원화상의 예를 그림 1(a)에 나타내며, 처리의 흐름을 그림 2에 나타낸다. 입력된 원화상(A)는 우선, 국부적인 자동2차화처리에 의해 뼈영역이 추출되고(D0), 계속해서, 주변부의 불필요한 영역이 제거되며, 뼈영역내의 빈곳이 매워지게 된다(D1). 더우기, 2차화된 화상에 대해서, 위치, 크기의 정규화를 행한다. 다만, 위치, 크기의 정규화는 중심, 수평수직방향의 fere경(fere경:2본의 평행선으로 대상물을 사이에 끼었을 때의 평행선간의 거리)을 계속해서 중심을 화상중앙에 오도록 하여, 수평방향fere경을 일정한 길이로 정규화 하도록 회전, 확대, 축소의 패러미터(parameter)를 결정해서 행하며, 이 패러미터에 기초한 affinen 변환을 행한다(D2). 그림 1(b)에 그 실패를 나타낸다.

형상특징으로서의 현재의 경우, 정규화 처리 후의 2차화 화상(그림 1(b)) 및 2차화 화상으로부터 추출한 윤곽선형상(그림 1(c)) ; edge image E)을 사용했으며, 이들의 화상데이터를 신경회로망에 입력한다. 또한, edge화상의 실패를 그림 1(c)에 나타내며, 아울러 CT촬영면도 표시한다.



[그림] CT촬영면




그림 1(a) 원화상




그림 1(b) 2치화상




그림 1(c) edge 화상  
그림 1 무분화상의 예

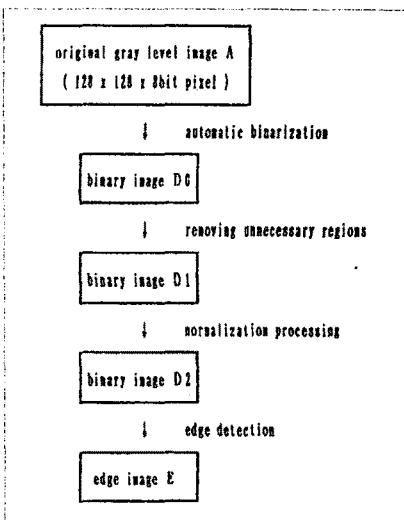


그림 2 2치화처리 및 에지검출

### 3. 신경회로망(BPN)모델

본 연구에서는 퍼스널컴퓨터(PC-9801)와 NEURO-07의 neuroboard를 이용해서 3층의 BPN(Back Propagation neural network)을 구축했다. 이 모델에서는 동일층내의 결합은 없고, 층간의 결합은 입력층으로부터 출력층에의 한쪽 방향으로만 결합되어있다. 각층의 신경소자(unit)는 바로 앞층의 소자에 가중치가 가해진 만큼의 입력을 받아, 그것들의 총화를 계산해서 비선형의 sigmoid함수를 통과한 것을 출력한다. 학습은 D. E. Rumelhart구름[14~16]이 제창한 오차역전파(Error Back Propagation)학습알고리즘에 의해서 행해진다. 이것은 이들unit 입력결합수의 미분가능성을 이용하고 있다. 이때의 가중치의 초기값은 임의로(random)설정된다. 이 EBP 학습알고리즘에서는 회로망의 출력과 교사신호와의 차를 감소시키는 방향으로 결합의 세기를 수정한다.

무분화상의 형상특징이 입력된 unit수는 32 x 32, 중간층의 unit수는 50, 출력층의 unit수는 정상자와 이상자에 대응해서 2로 하였다(그림3).

### 4. 인식실험

본 연구에서 사용한 패턴은 정상자 22명과 이

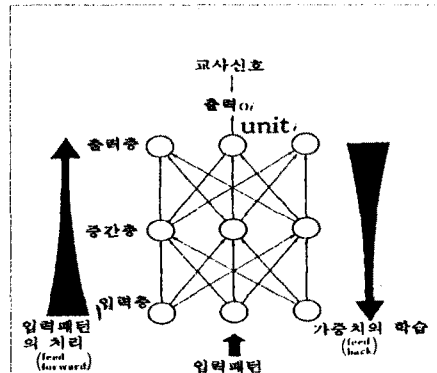


그림3(a) 계층형

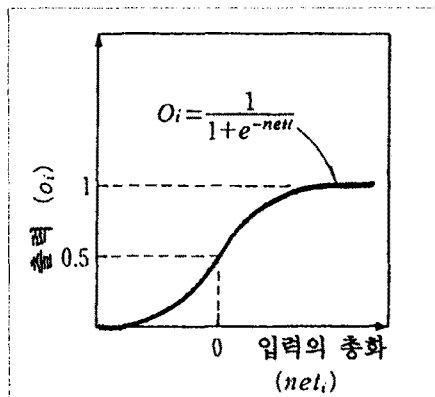


그림3(b) Sigmoid함수  
그림3 계층형신경회로망

상자 66명으로, 이 중의 정상자 10명, 이상자 15명의 좌측무릎화상을 학습패턴으로 사용하였고, 나머지의 미학습패턴은 인식테스트의 패턴으로 하였다.

우선, 다음 2종류의 화상특징에 대한 인식실험을 행했을 때의 신경회로망(BPN)의 각 패러미터값 및 학습결과를 나타내면 표1과 같다.

표1 학습 및 시험시의 패러미터설정치

3층 회로망	2치화상	edge화상
입력층의 unit수	1024	1024
중간층의 unit수	50	50
출력층의 unit수	2	2
Sigmoid함수의 기울기계수 $U_0$	4.5	3.0
학습정수 $\eta$	0.3	0.3
안정화정수 $\alpha$	1	1
학습패턴수 P	25	25
각 패턴의 반복회수 R	2	2
전 패턴 학습회수 r	200	35
학습패턴에 대한 인식률(%)	100	100

1) 2치화화상

2) 윤곽선화상(edge image)

상기의 양자 어느 것도 정상자 10명, 이상자 15명을 합한 25명의 좌측무릎화상 데이터를 학습패턴으로 사용했다. 이들의 각 패턴을 계속해서 2회 제시해서, 25[패턴] × 2[회] = 50[회]의 학습을 1 세션(session)으로 해서, r [sessions]의 학습이 행해졌다.

2치화화상의 경우, 200 sessions 반복해서 학습한 결과 79 sessions에서 100%의 인식률을 나타냈으며, 윤곽선화상(edge image)인 경우는 35 sessions 반복해서 학습을 행한 결과 22 sessions에서 100%의 인식률을 나타냈다.

다음에는 미학습패턴을 사용해서 식별test를 행하며, 그 결과의 인식률을 표2에 나타낸다.

표2 무릎화상인 경우의 인식결과의 비교

시험 패턴	인식률(%)	
	2치화상	edge화상
정상자(12)	75.0 (9/12)	83.3(10/12)
이상자(51)	74.5(38/51)	78.4(40/51)
평균치	74.8	80.9

2치화상인 경우, 정상자와 이상자가 함께 75%의 인식률을 나타냈으며, 윤곽선화상(edge image)인 경우에는 정상자에 대해서 83%, 이상자에 대해서 78%의 인식률을 나타냈다. 이 결과로부터, edge화상의 인식률은 2치화상에 비해 높을 뿐만이 아니라, 학습회수의 관점에서도 뛰어나고 있음을 알게 되었다. 이것에 대한 한 가지의 해석으로써 다음과 같은 점이 고려되어진다. 즉, 2치화화상 데이터인 경우, 영역내에 여분의 정보가 많이 포함되어 있기 때문에 신경회로망(neural network)의 학습과 인식에 대해서 불리하게 작용된 것으로 사료된다. 한편, 이것에 대해서 2치화화상의 edge 화상에는 그 도형에 관해서 필요하고도 충분한 정보가 포함되어

있어, 신경회로망에 의한 도형의 특징추출이 용이했던 것으로 해석되어진다.

이들의 결과에 의해, 본 연구에서는 CT무릎화상인 경우, 2치화상에 비해 인식률이 높은 edge 화상(윤곽선형상)을 신경회로망의 입력데이터로 사용했다.

5. 결론

본 연구에서는 3층역전파신경회로망을 이용해 서 무릎관절 CT화상으로부터, 무릎덮개뼈 탈구 중의 자동진단가능성을 검토를 하였다. 실험결과로부터, 신경회로망에 의한 무릎덮개뼈 탈구 화상의 자동진단은 충분하다고 할 수는 없어도 가능성이 있음을 알게 되었다. 다만, 이번에 사용했던 패턴수가 적어서 학습이 충분히 행해지지 않았을 가능성이 있으며, 또한 test되어진 화상수도 충분치 못하였다. 데이터의 증가에 수반해서 인식률의 향상가능성이 충분히 있을 것으로 사료된다. 신경회로망은 원리적으로 패턴 변환회로의 한 종류이다. 화상인식의 문제는 대상물의 일정한 범위내에서 여러 가지의 변형에 대해서 출력을 일정하게 유지하는 변환회로의 실현문제로 사할 수가 있다. 사람의 눈에는 매우 기묘한 시각기능이 갖춰져있어, 훈련에 의해 전문의가 화상을 읽을 수 있는 수준에 까지 도달할 수 있다. 현실적인 신경회로망의 기술수준은 천연의 신경회로망의 수준으로부터 대단히 멀어져있다. 현상태의 이론과 하드웨어의 수준을 고려할 때 과도의 기대는 금물이다. 하지만, 이 새로운 방법은 특히 패턴인식, 화상처리 등 종래의 계산기가 능숙하지 못한 분야에 대해서 큰 기대를 부여하고 있다[17, 18].

본 연구자가 이 연구를 시작했을 당시, 슬개골탈구중의 스크리닝(screening)검사를 레이저(laser)등으로 계측한 무릎관절의 외형형상으로 부터 행한 계획이었다. 그러나 여러 가지 식별법을 시도하였지만, 외형형상만으로는 식별률이 50%정도에 지나지 않아 거의 식별이 불가능했다. 그래서 본 수법과 같은 뼈를 포함한 CT화상에 의한 식별방법으로 바꾸었다. CT화상에서는 최초로 기대했던 간단하고 용이한 스크리닝 검사가 곤란하게되지만 그곳에 포함된 정보를 파헤침에 의해 보다 간단하고 용이한 검사정보와 진단법을 얻을 수 있는 단서를 찾아낼 수 있을 것으로 사료된다.

참 고 문 헌

[1] M. Inoue, K. Shino, H. Hirose, et al, "Subluxation of the patella," *Computed Tomography Analysis of Patello-femoral Congruence*, "J. Bone and Joint Surge", 70-A, pp. 1331 ~ 1337, 1988.

[2] P. Aglietti, J.N. Install, G. Cerulli, "Patellar pain and incongruence. Measurement of incongruence," *Clin Orthop.*, 176, pp. 217 ~ 224, 1983.

[3] S. Martinez, M. Korobkin, F.B. Fondren, et al, "Diagnosis of patello-femoral malalignment by computed tomography," *J. Comput assist Tomog.*, 7, pp. 1050 ~ 1053, 1983.

[4] F. Boven, M.A. Bellemans, J. Geurts, et al, "A comparative study of the patello-femoral joint on axial roentgenogram, axial arthrogram, and